UIV au temps tardif

Importante dilatation urétéro-pyélo-calicielle droite

Uretère sinueux

Retard de sécrétion et d'évacuation du pdC

Méga uretère congénital

NB: les cavités du rein gauche -qui est tout à fait normal – se sont complètement vidées du pdC

UCR

Dilatation urétéro-pyélo-calicielle gauche sur rein ectopique avec uretère sinueux

N.B: vessie de contours irréguliers

Reflux vésico-urétéral

UIV

Importante dilatation calicielle gauche

Cliché centré et agrandi

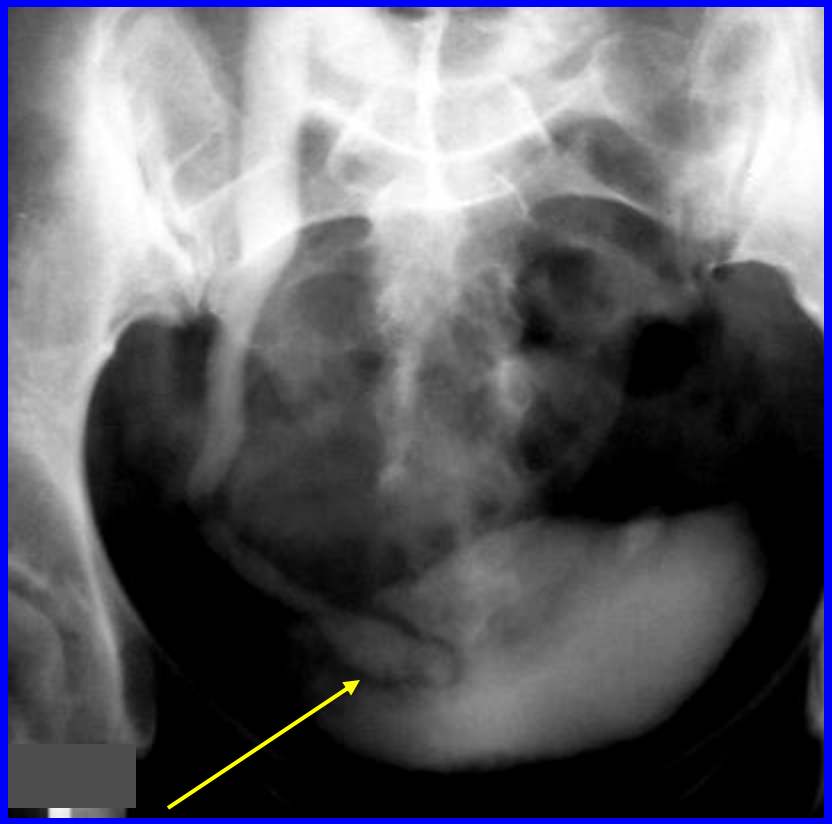

Dilatation de l'uretère droit intra-mural

urètèrocèle

IMAGE DE RETRECISSEMENT URINAIRE

Cliché centré et agrandi

Rétrécissement excentré et régulier de l'uretère pelvien droit

Cliché centré et agrandi

Rétrécissement pyélique excentré et irrégulier avec dilatation en amont

tumeur urothéliale

UCR, cliché permictionnel

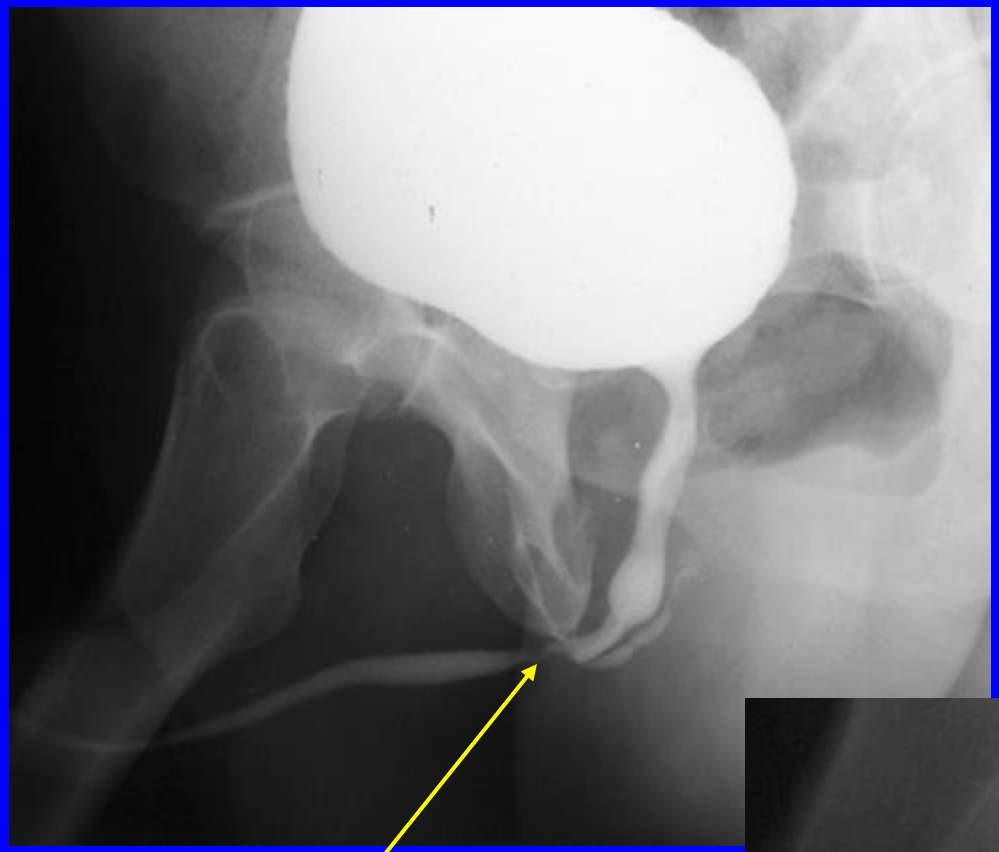

Rétrécissement excentré de l'urètre bulbaire

Cliché centré et agrandi

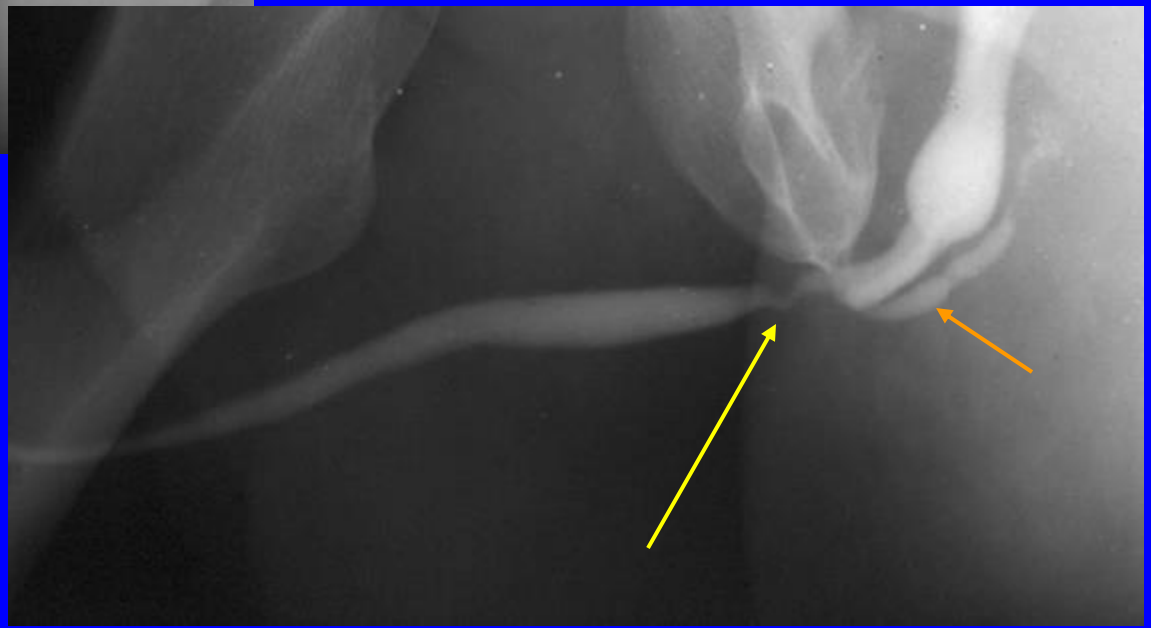

NB: opacification rétrograde des glandes de Cooper par hyper-pression

UIV, cliché à 20 min

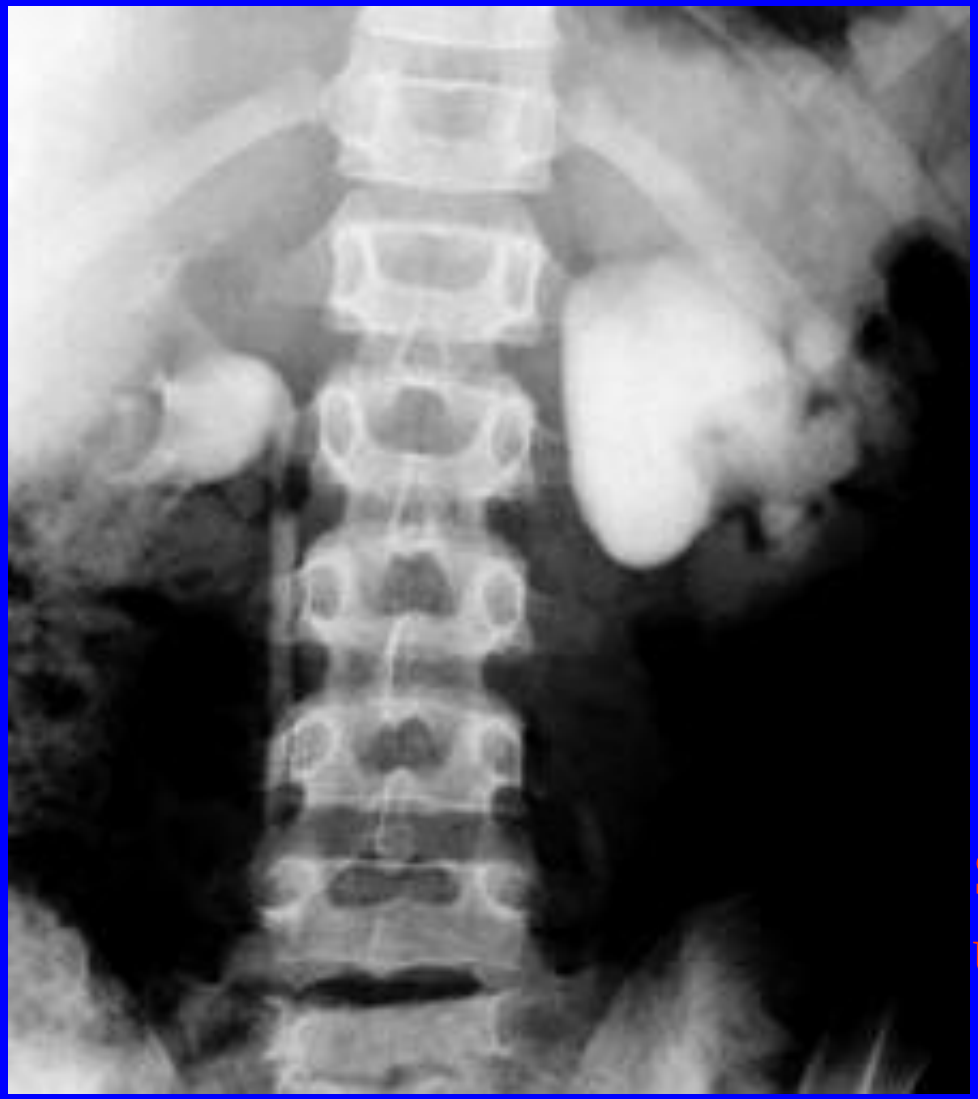

Absence d'opacification de l'uretère due à un important rétrécissement de la jonction pyélo-urétérale gauche avec dilatation pyélo-calicielle en amont

Syndrome de la jonction pyélo-urétérale

UCR, cliché permictionnel (chez un petit garçon)

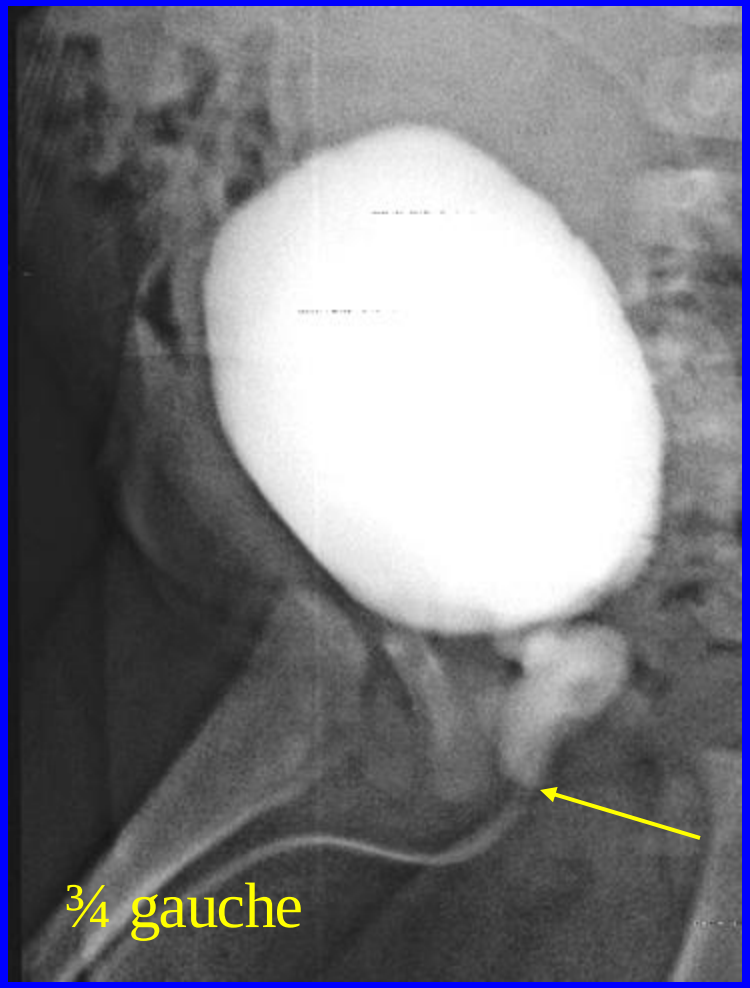

Important rétrécissement de l'urètre membraneux avec dilatation urétrale en amont

Valve de l'urètre postérieur

IMAGE D’ADDITION URINAIRE

UIV

Cliché centré et agrandi

Image d'addition calicielle supérieure se projetant en dehors de la ligne de Hodson

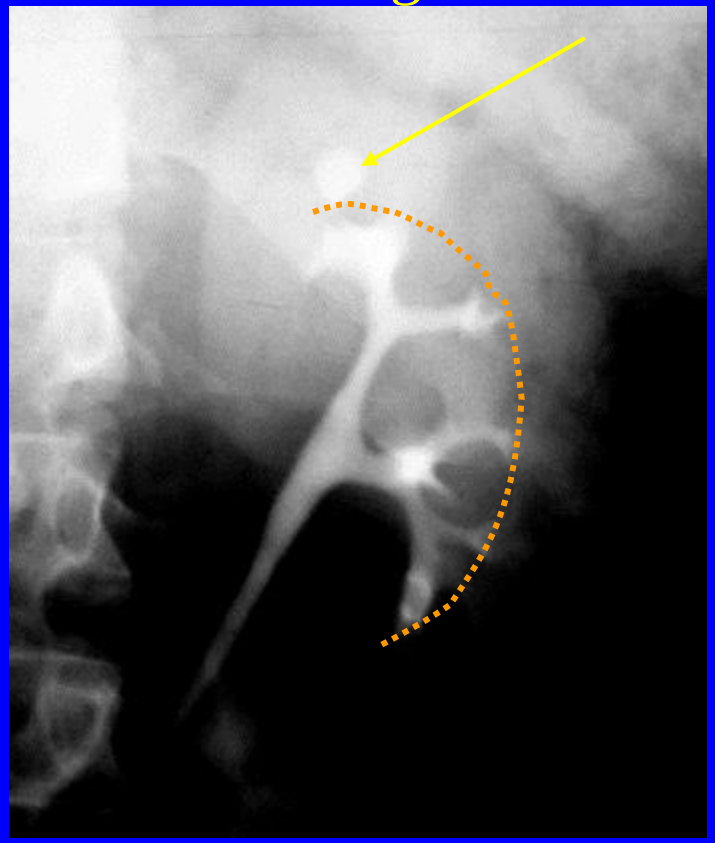

Ligne de Hodson

hydrocalice

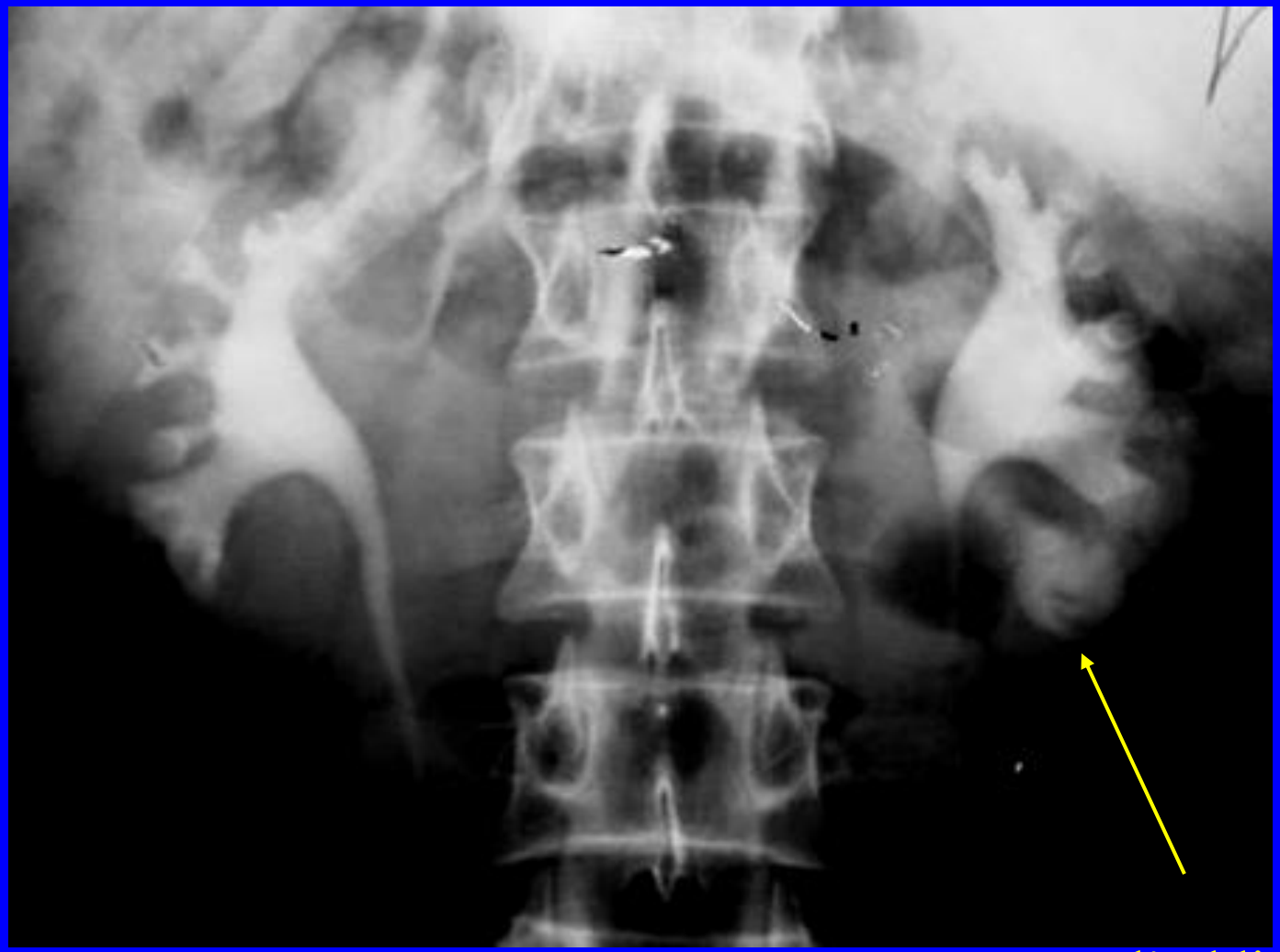

UIV

Image d'addition calicielle inférieure gauche de contenu hétérogène

Caverne tuberculeuse

UCR

Images d'addition pédiculées de la vessie

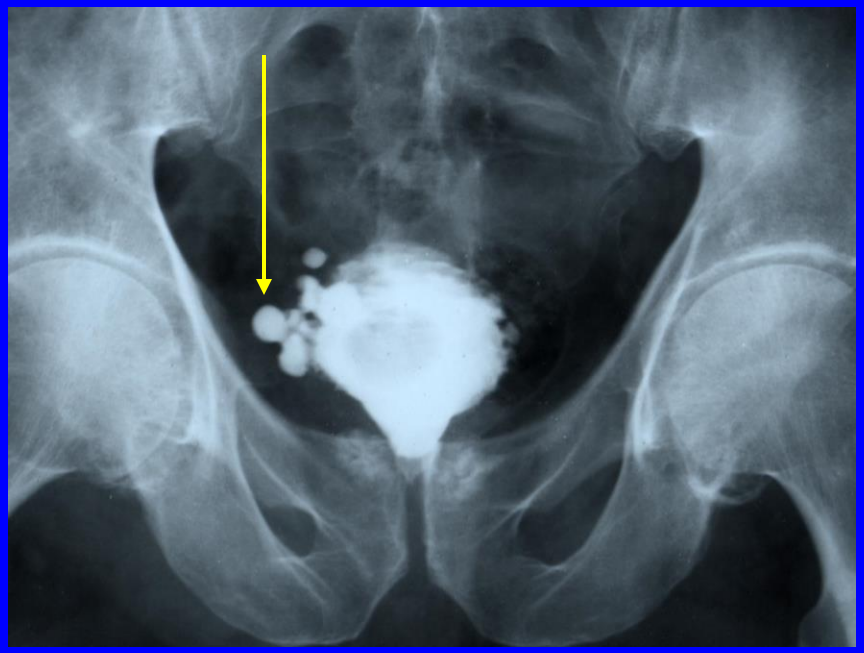

semi réplétion

vessie pleine

Diverticules vésicaux

IMAGE DE SOUSTRACTION

Clichés centrés

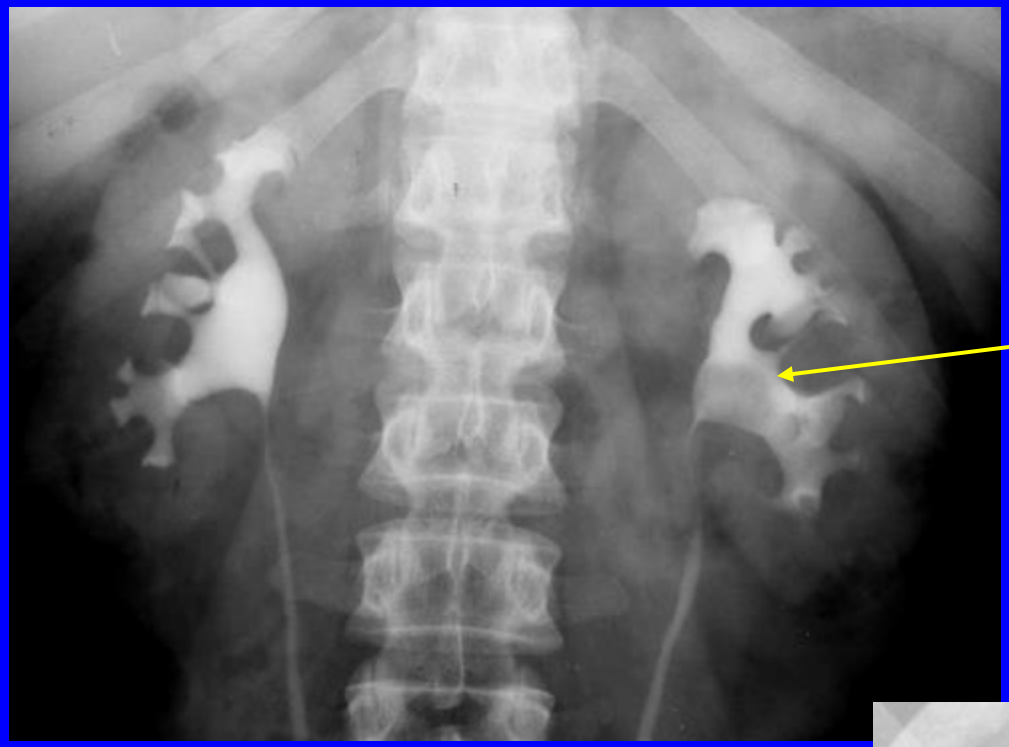

Image de soustraction pyélique

Image de soustraction pyélocalicielle

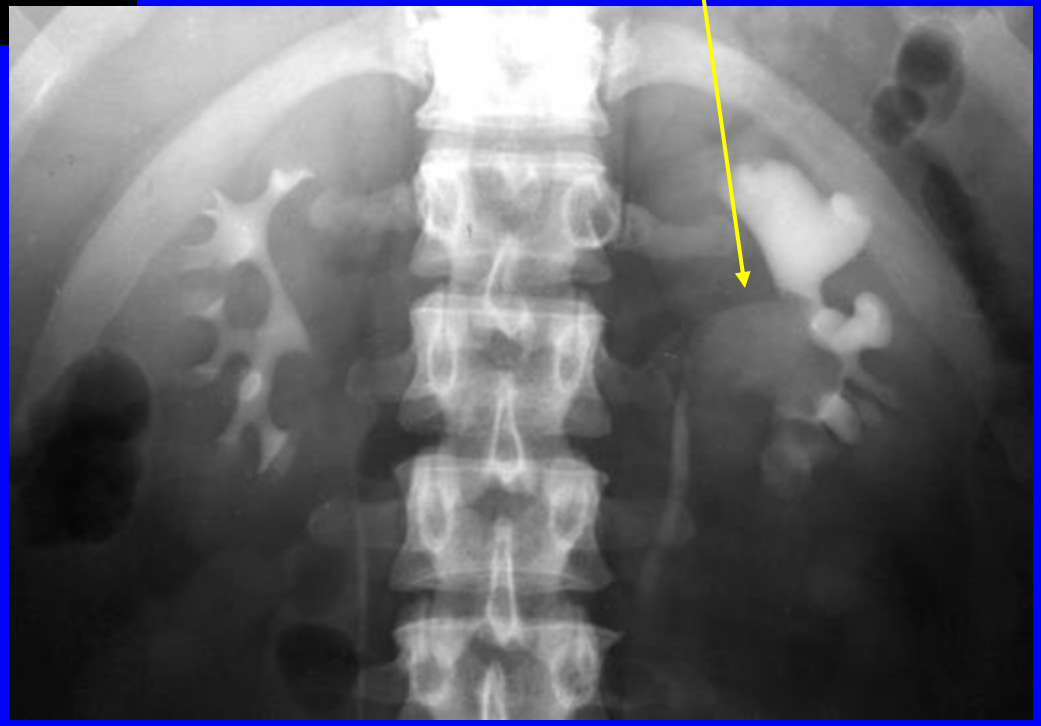

Calculs radio-transparents

UIV

Cliché de 3/4 centré et agrandi

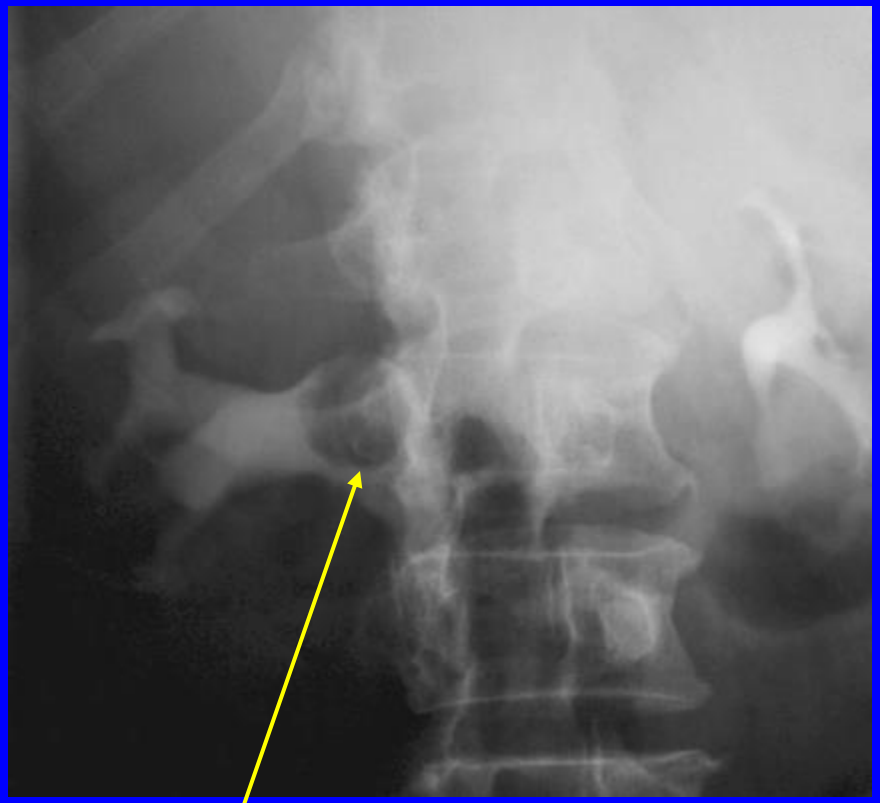

Image de soustraction pyélique hétérogène

Tumeur de l'urothélium

UIV

Cliché centré et agrandi

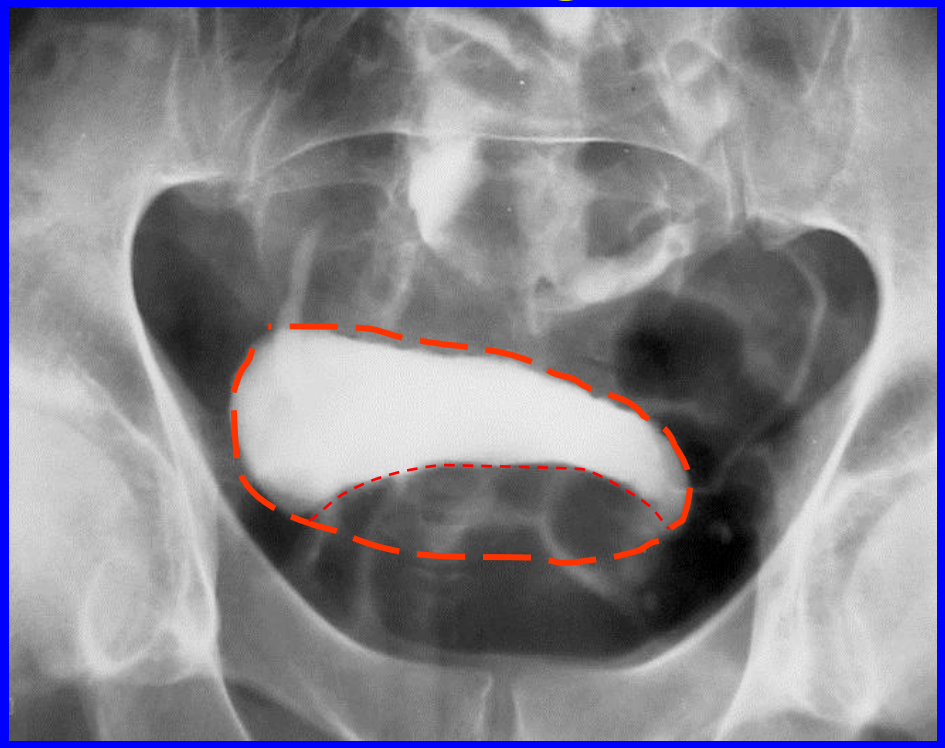

Image de soustraction vésicale médiane à contours réguliers

Empreinte prostatique

NB: rein droit pelvien

Cliché centré sur la vessie

Image de soustraction latéro-vésicale droite à contours irréguliers : image lacunaire

Tumeur vésicale

SYNDROME OBSTRUCTIF

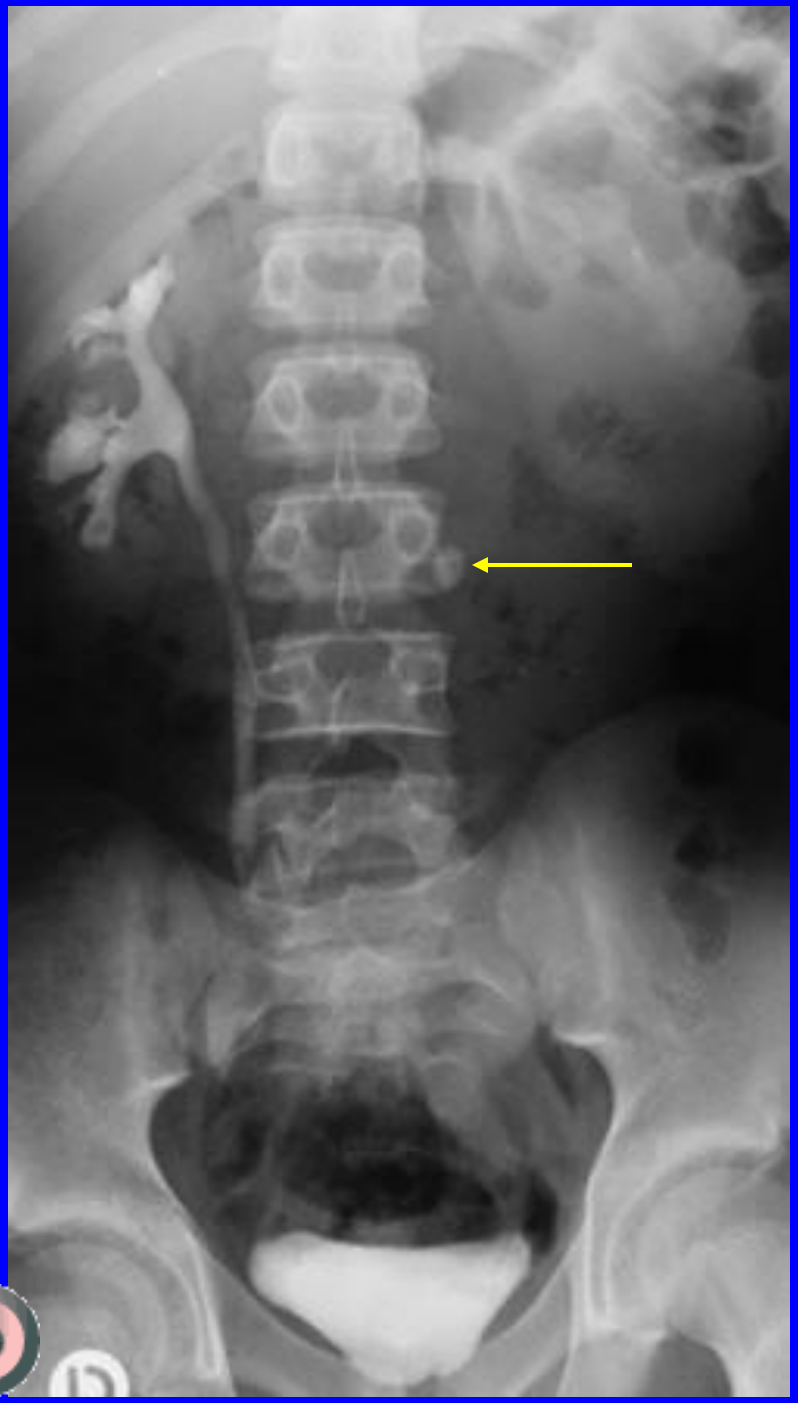

UIV, cliché à 10 mn

Retard de la sécrétion rénale gauche

Augmentation de la taille du rein

Calcul de l'uretère lombaire

Syndrome obstructif d'origine lithiasique

UIV, cliché à 10 mn

Néphrographie droite retardée, dense et prolongée

Augmentation de la taille du rein

Retard d'opacification des cavités calicielles

calcul de l'uretère proximal

Syndrome obstructif d'origine lithiasique

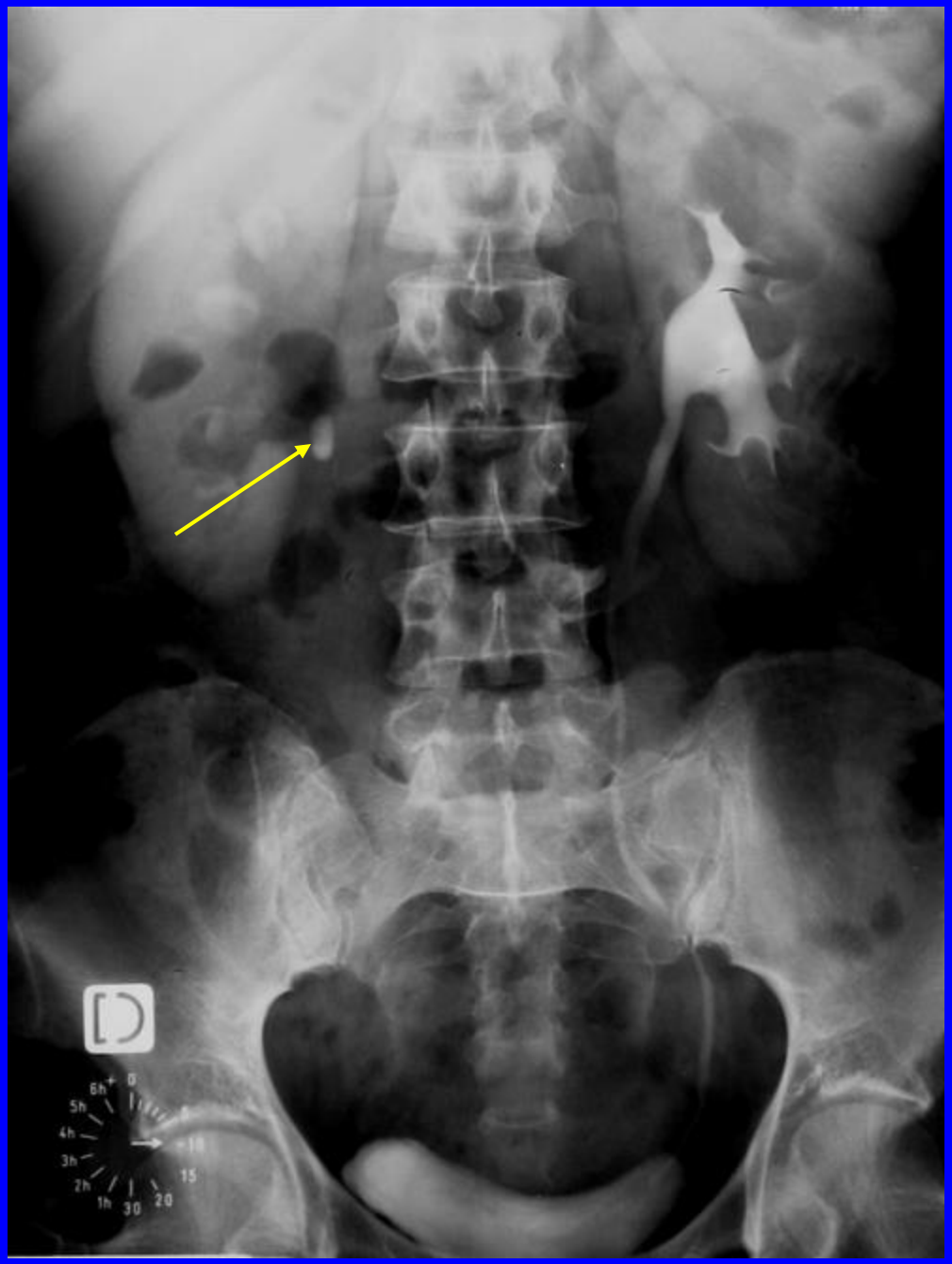

UIV

calcul

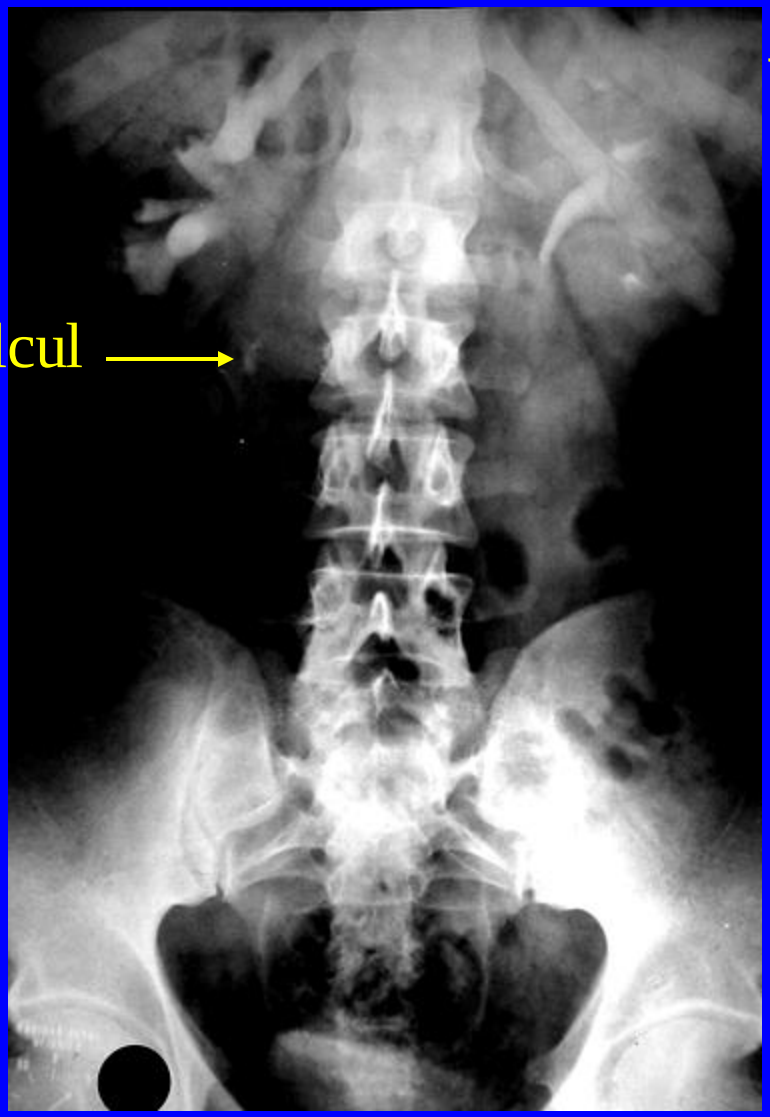

Cliché de 15 mn

Cliché plus tardif

Dilatation modérée pyélo-calicielle et urétérale droite en amont d'un calcul de l'uretère lombaire

UIV, cliché de 30 mn

Augmentation de la taille du rein gauche

Importante dilatation calicielle (calices à fonds convexes)

Réduction de l'index cortical

Retard de progression du pdC

Nb: urètèrocèle droite

UIV, cliché de 30 mn

calcul de l'uretère lombaire

Importante dilatation pyélo calicielle et urétérale droite en amont du calcul

Réduction importante de l'index cortical (comparer avec le coté gauche)

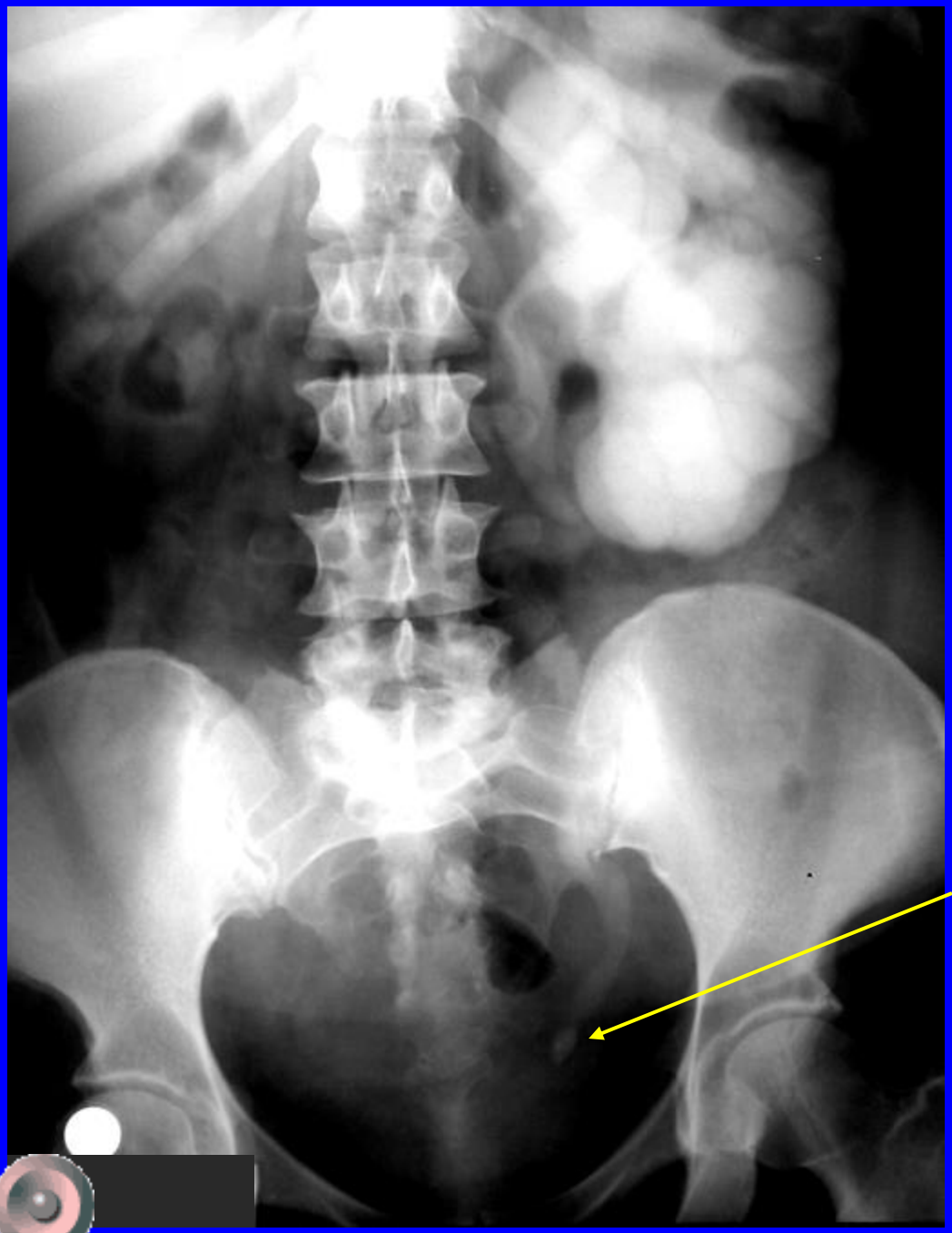

UIV, Cliché tardif

Retard de sécrétion et de progression du pdC

Réduction très importante de l'index cortical

Calcul de l'uretère pelvien

Importante dilatation pyélo calicielle et urétérale gauche en amont

UIV

cliché à 5 mn

cliché à 20 mn

Retard de sécrétion et de progression du pdC à gauche (a)

Dilatation calicielle et surtout pyélique gauche avec un aspect « joufflu » du pyélon (b)

Syndrome de la jonction pyélo-urétérale

UCR

Reflux urinaire bilatéral

Importante dilatation pyélo-calicielle et urétérale bilatérale avec uretères sinueux

Syndrome obstructif par obstacle vésical ou sous vésical

UIV, Clichés tardifs

Retard de sécrétion et de progression du PDC

aspect en boules des cavités calicielles (a)

Importante dilatation urétéro pyélo calicielle avec un uretère sinueux (b)

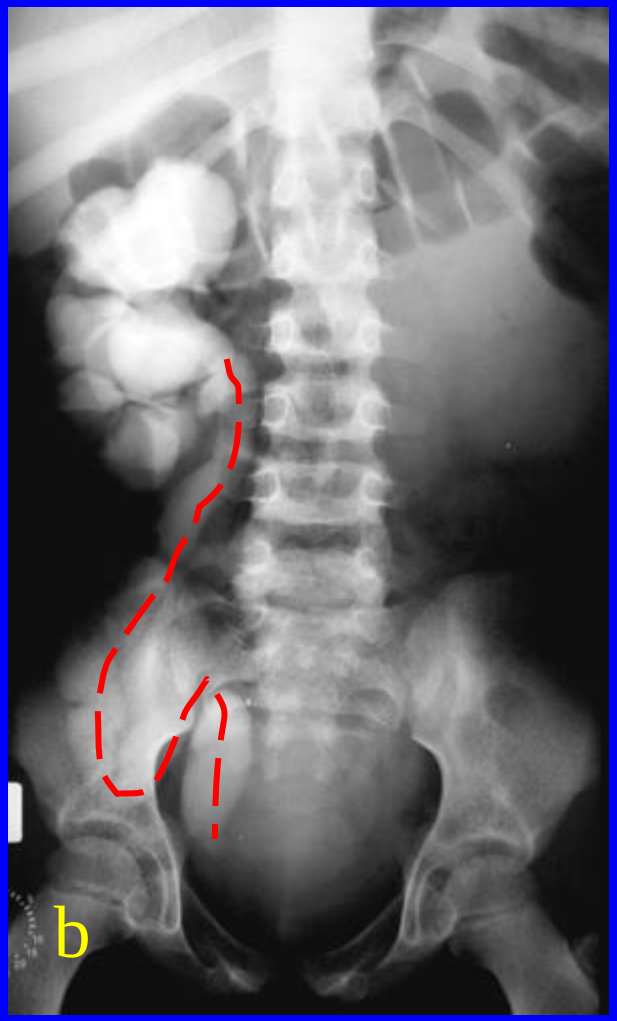

Syndrome obstructif sur un méga uretère congénital

SYNDROME DE MASSE

UIV, cliché de 20 mn

Soufflure du pole supérieur du rein droit

Calcifications arciformes périphériques

Abaissement de l'ensemble des cavités pyélo-calicielles

Étirement rectiligne caliciel supérieur

UIV, cliché de 30 mn

Refoulement du calice supérieur vers le haut

Refoulement du calice inférieur vers le bas

Étirement curviligne du calice supérieur et rectiligne du calice inférieur

Écrasement des calices supérieur et inférieur

UIV, cliché centré

Bosselure de la convexité du rein droit

Refoulement curviligne et écrasement des tiges calicielles supérieure et inférieure

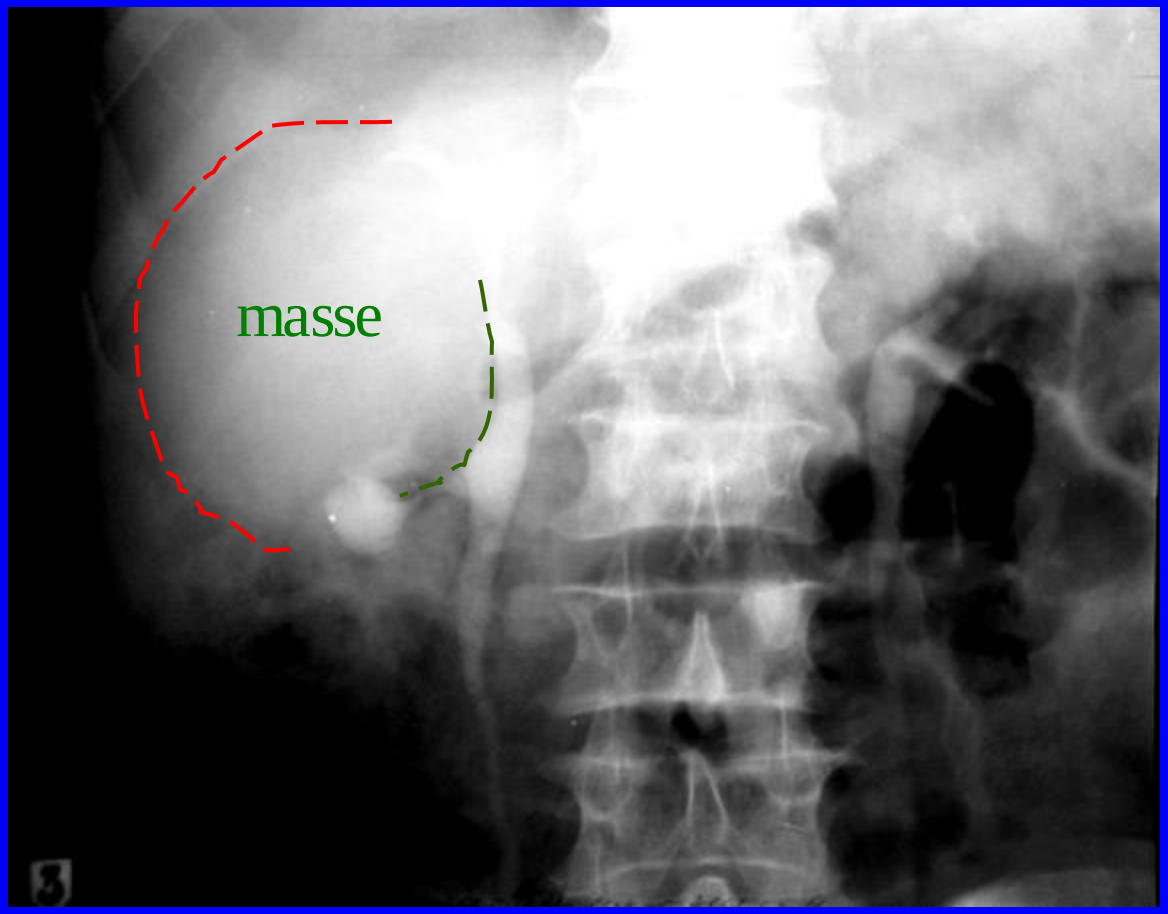

UIV

Soufflure du rein gauche à l'origine d'une augmentation notable de sa taille

Abaissement important du groupe caliciel inférieur

Absence d'opacification des autres cavités

UIV, cliché de 30 mn

Soufflure du pole supérieur du rein droit

Abaissement, écrasement et étirement caliciel supérieur

image lacunaire de la tige calicielle supérieure = envahissement

Nb: calcifications en mottes et périphériques curvilignes

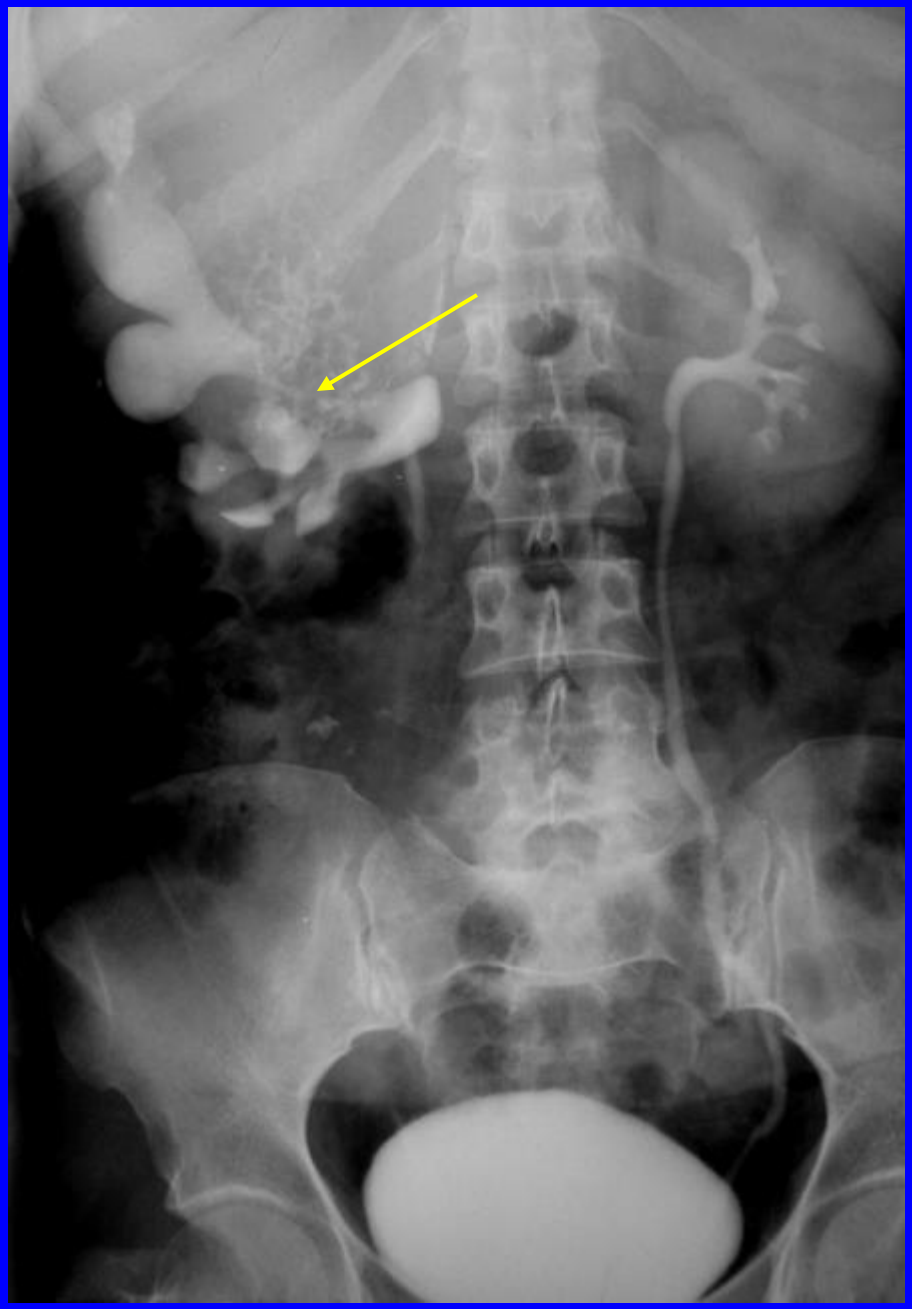

Urétro-pyélographie rétrograde (UPR)

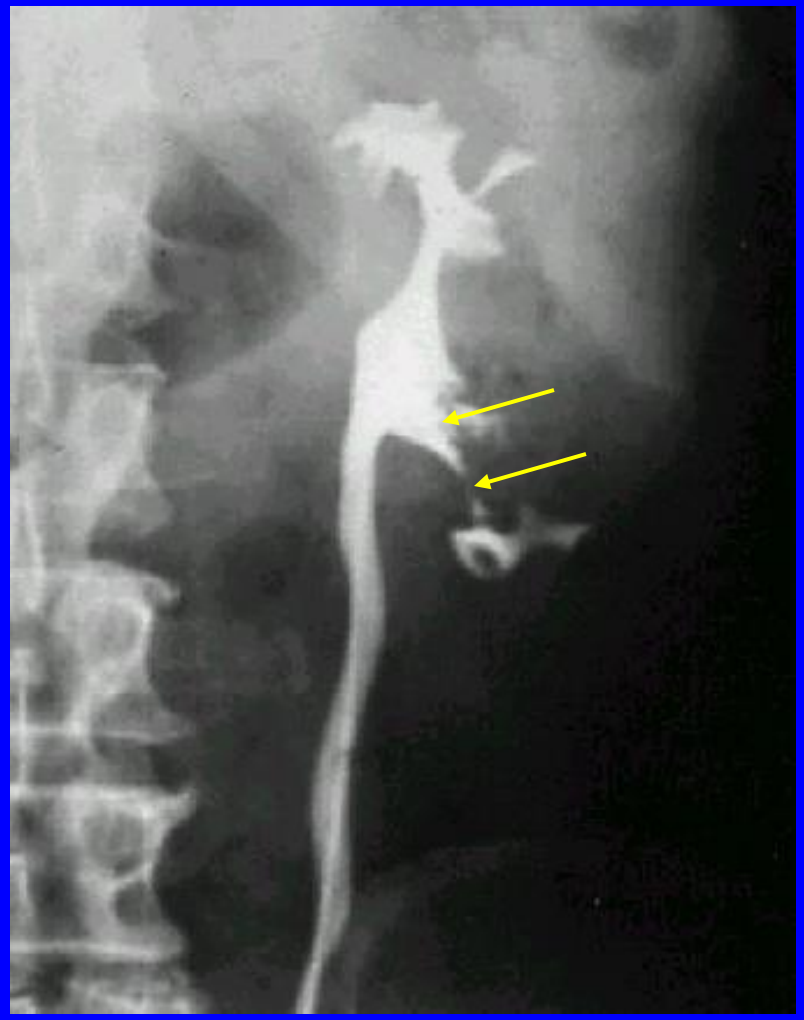

Amputation et images lacunaires pyéliques et calicielles inférieures et moyennes

Syndrome tumoral malin

Clichés centrés et agrandis

Image d'arrêt urétéral **effilé** et régulier

Arrêt sur lithiase

Image d'arrêt **élargie** cupuliforme avec irrégularité des bords urétéraux

Arrêt sur tumeur

ANATOMIE ET SEMIOLOGIE RADIOLOGIQUE DE L'APPAREIL DIGESTIF

* ANATOMIE RADIOLOGIQUE

* SEMIOLOGIE RADIOLOGIQUE

-*Dr Jemni Gharbi Héla*

-*DR Mhiri Souei Masarra*

Avec la participation du Dr Errai Salah

Menu

ANATOMIE RADIOLOGIQUE

(appareil digestif)

Menu

ŒSOPHAGE CERVICAL DE PROFIL

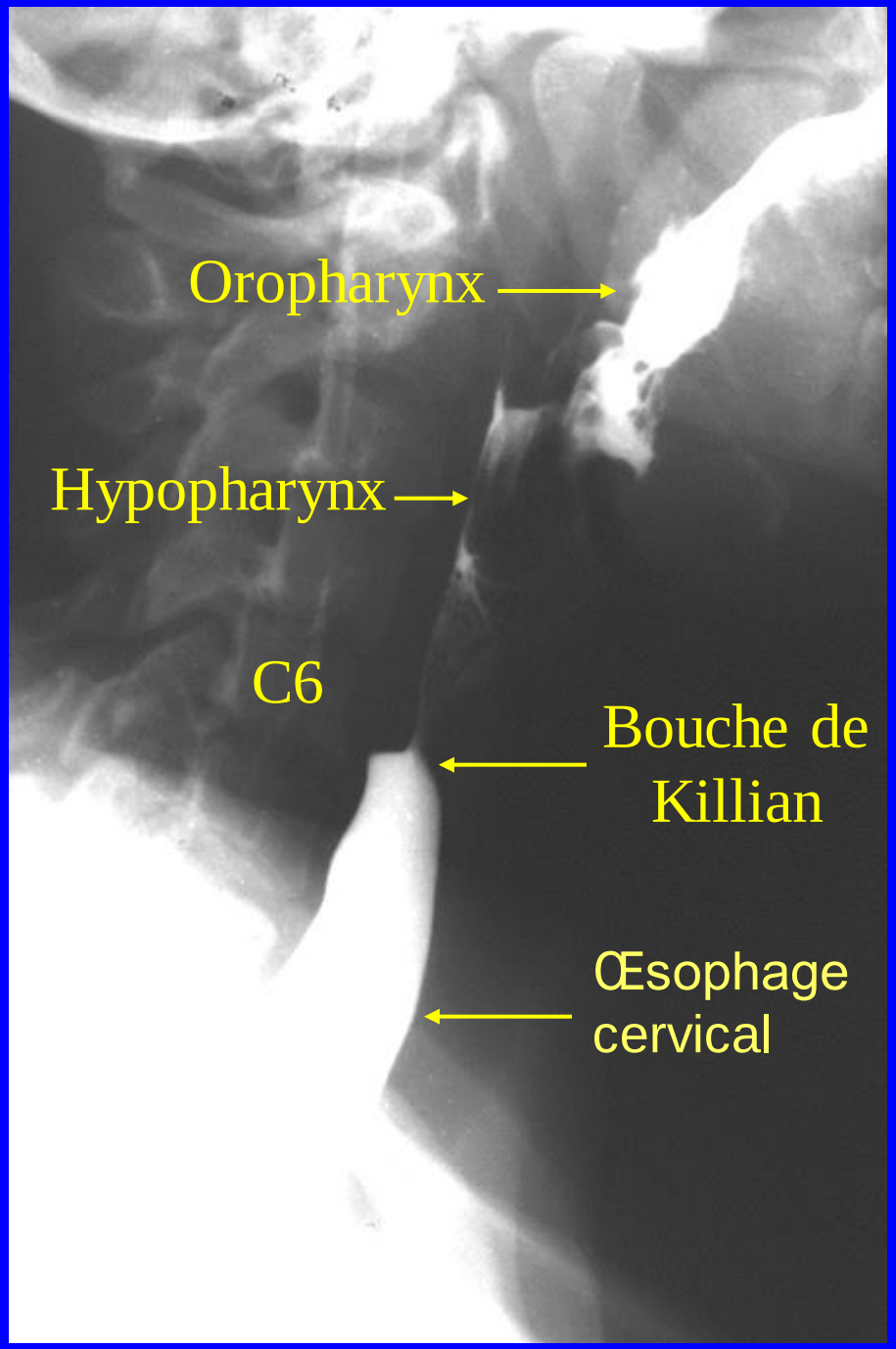

ŒSOPHAGE THORACIQUE

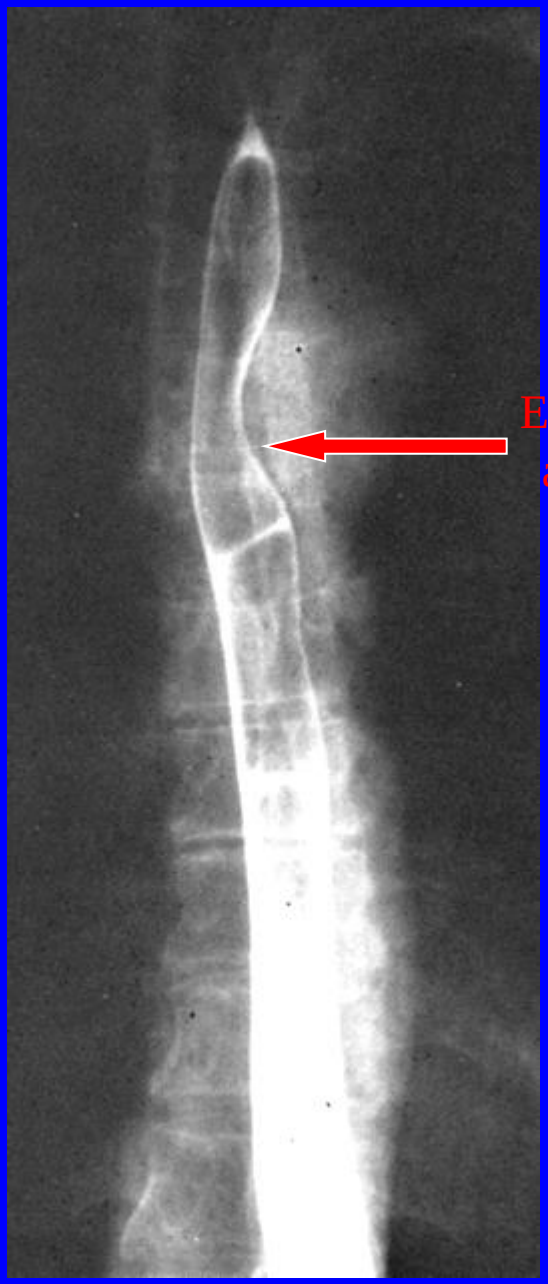

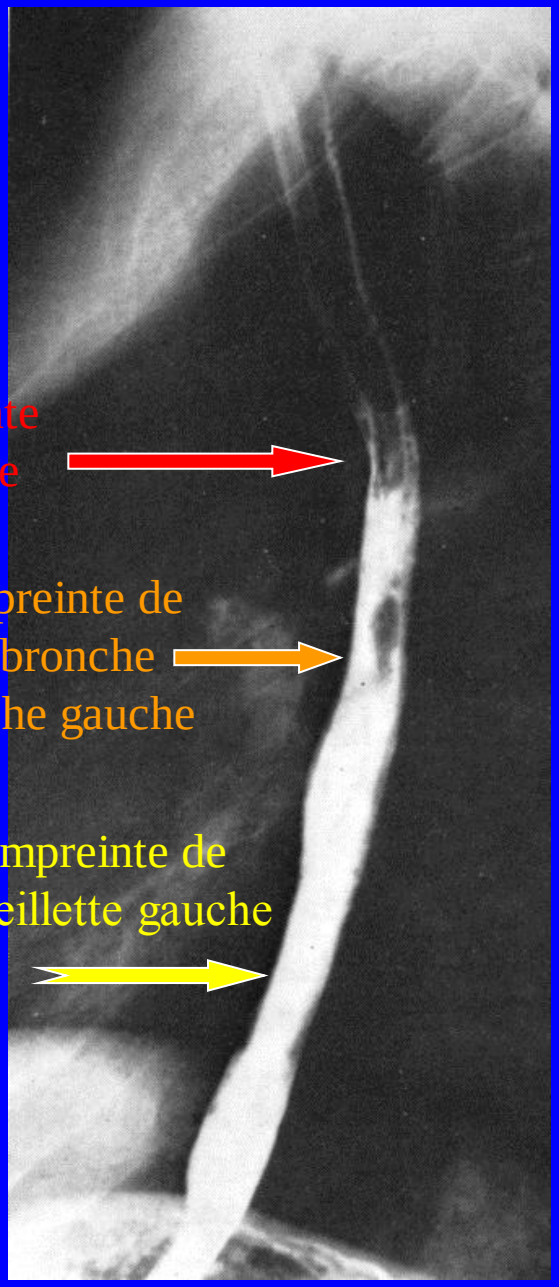

FACE **PROFIL**

ŒSOPHAGE THORACIQUE

OAD

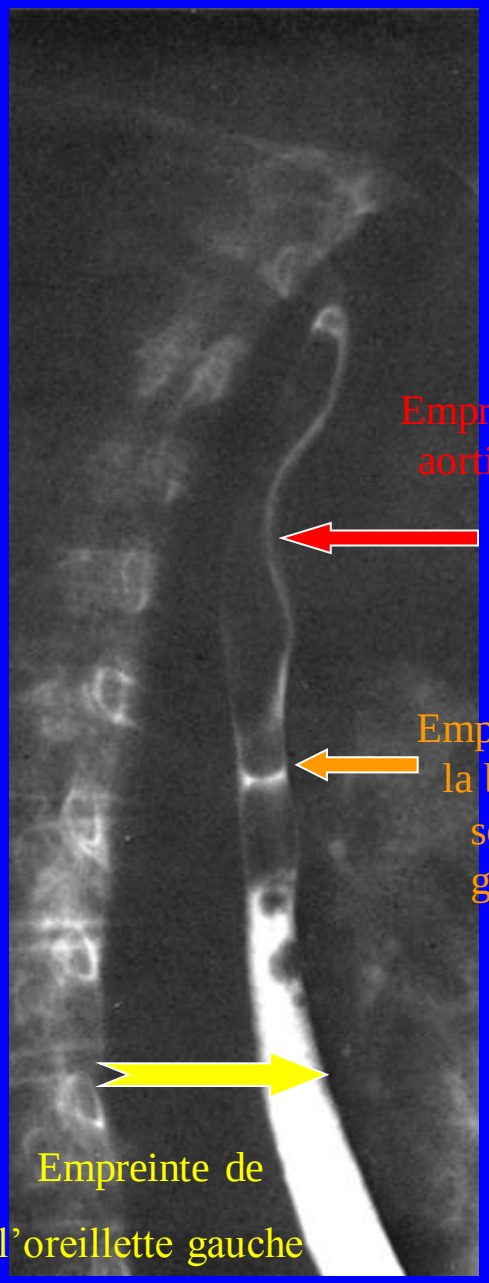

OAG

JONCTION ŒSO GASTRIQUE MONTRANT LA COLONNE DE BARYTE

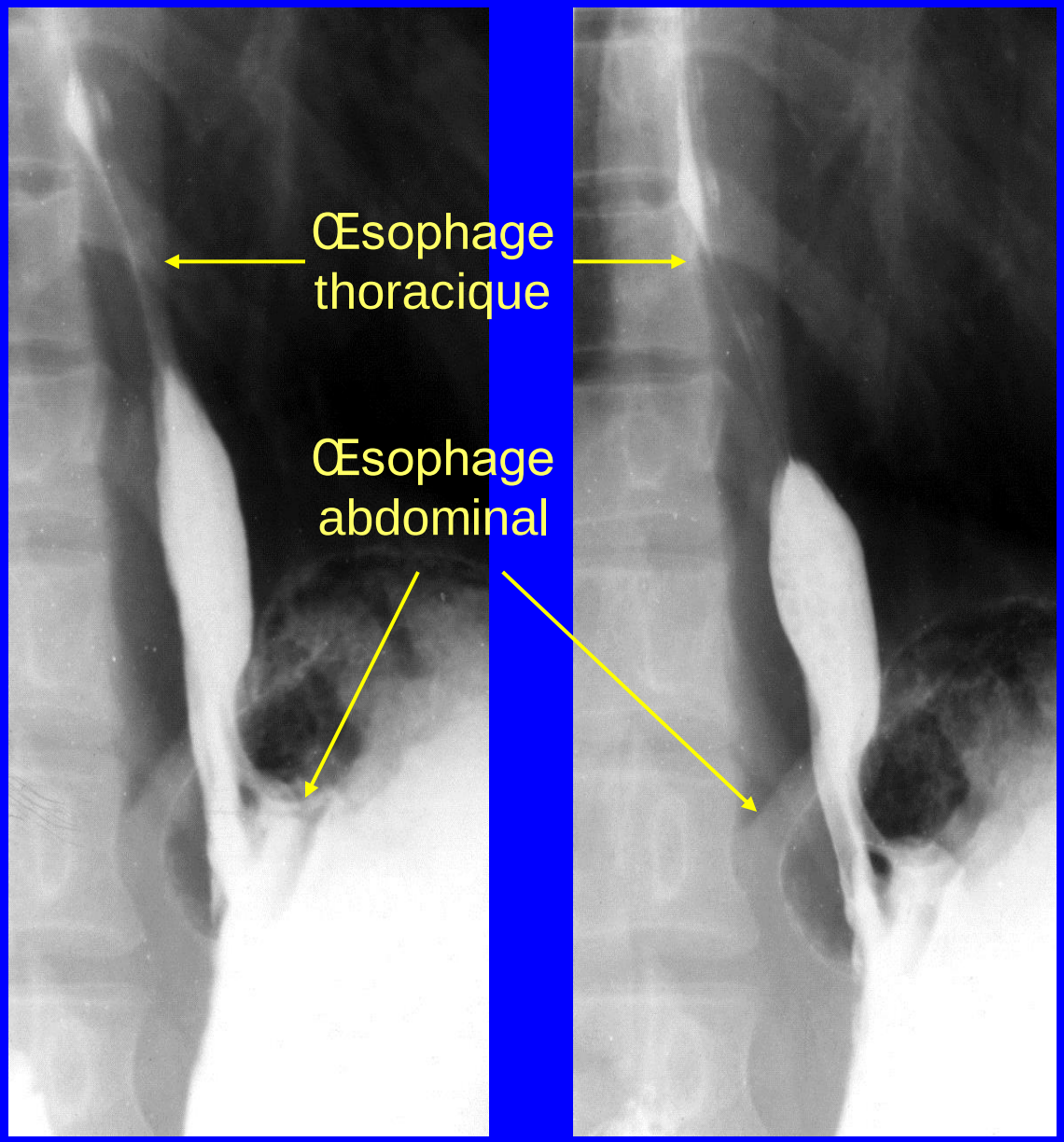

ESTOMAC DE FACE DEBOUT EN COUCHE MINCE

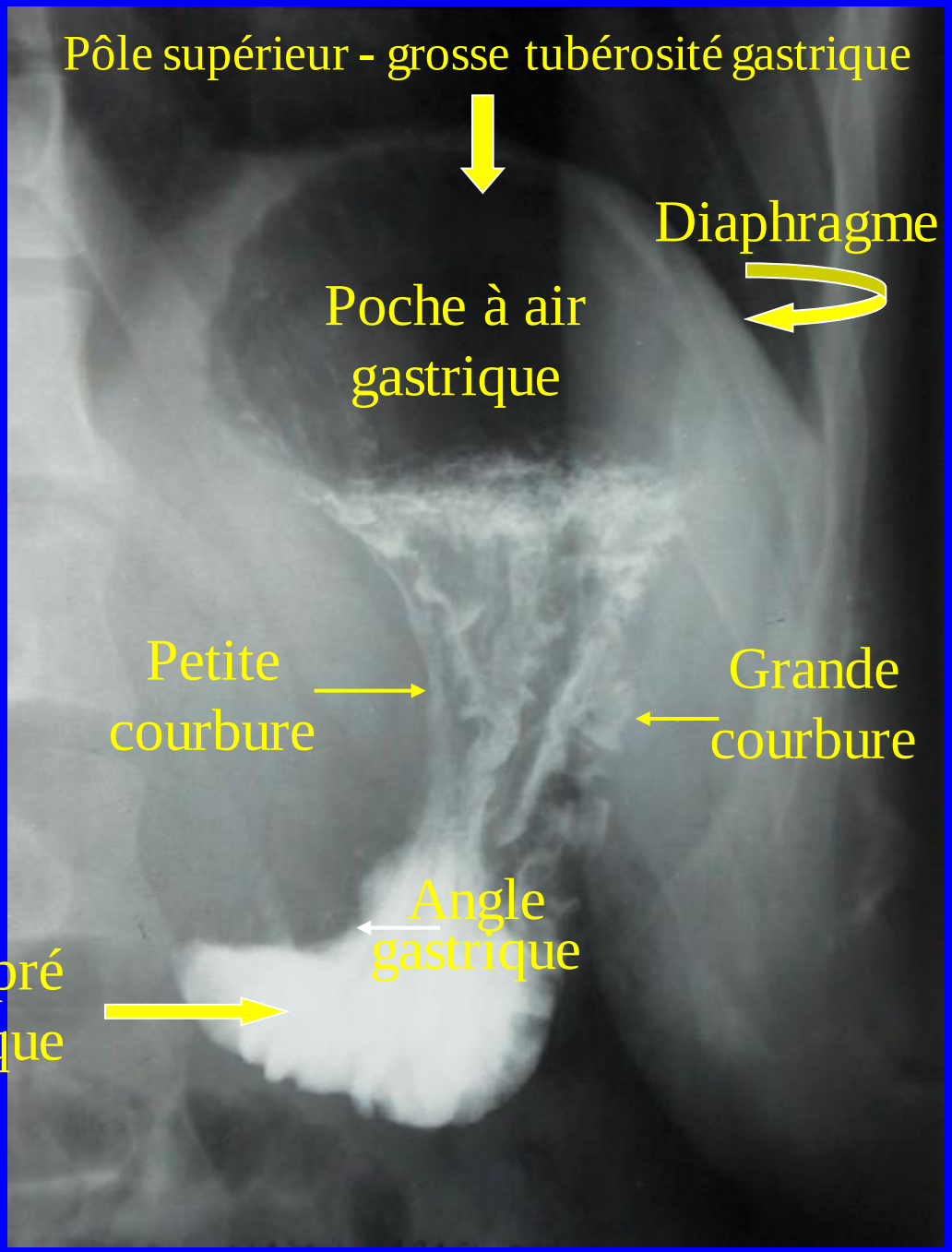

ESTOMAC EN REPLETION

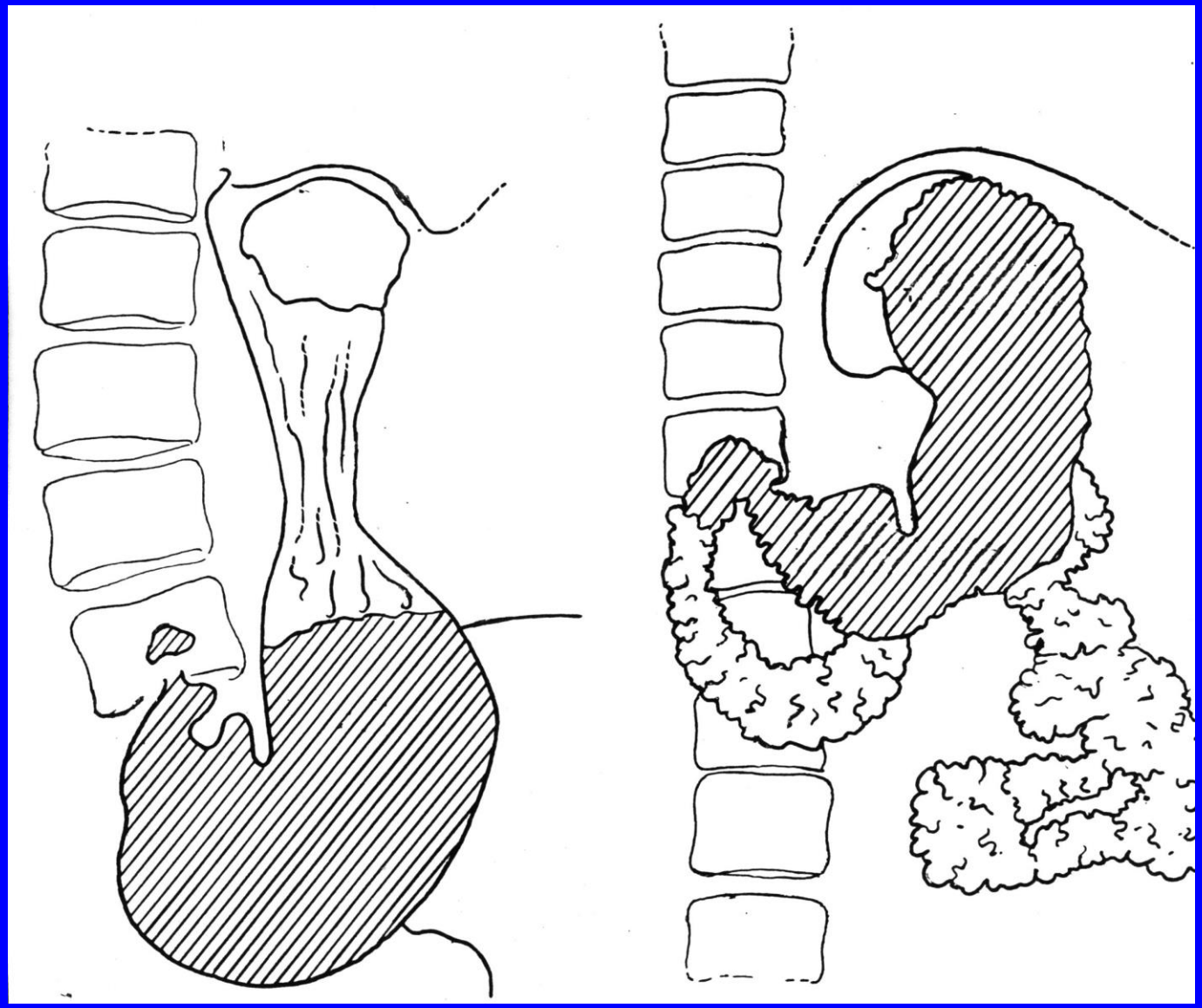

DEBOUT **COUCHE**

ESTOMAC EN REPLETION POSITION DEBOUT ET COUCHE

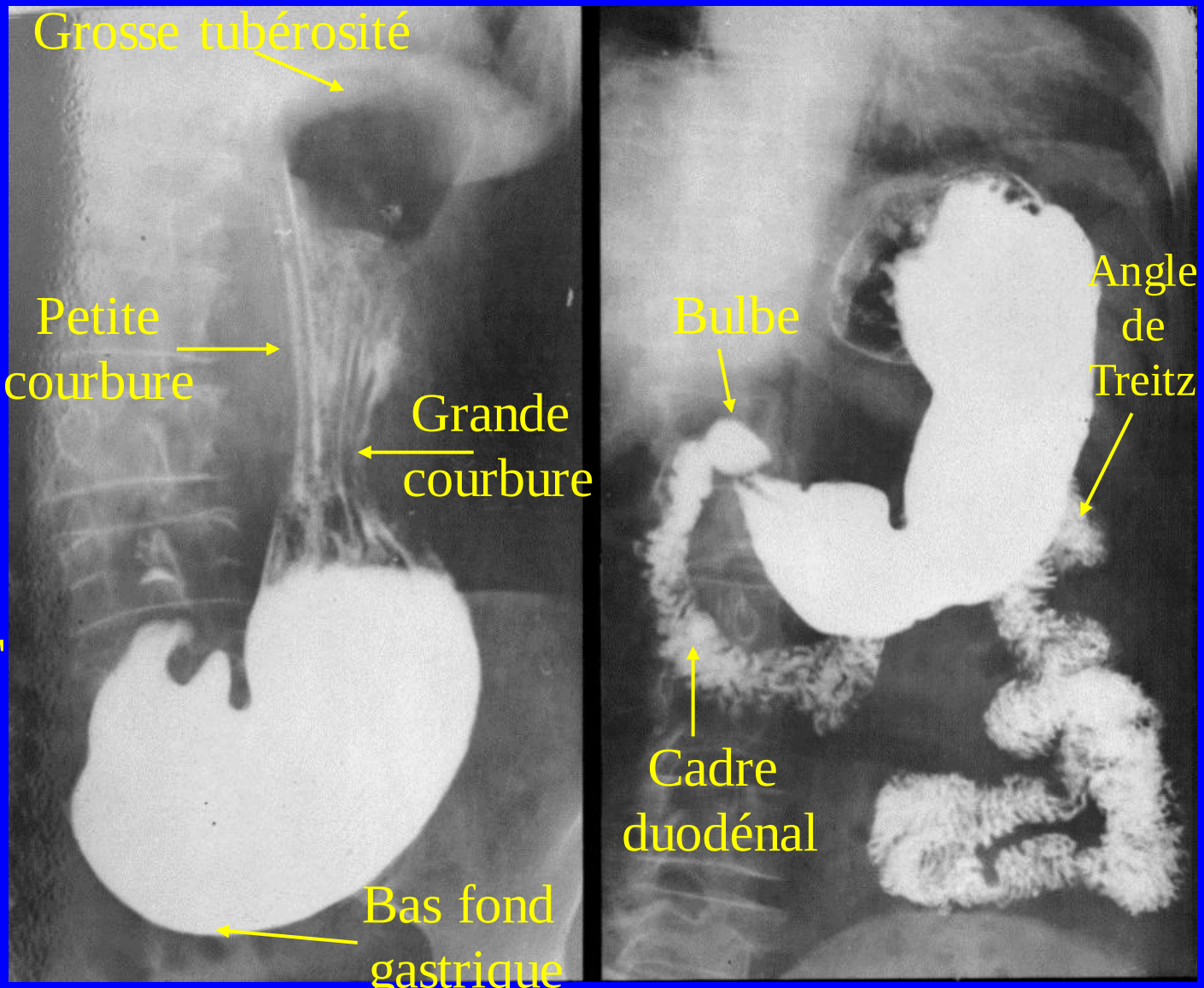

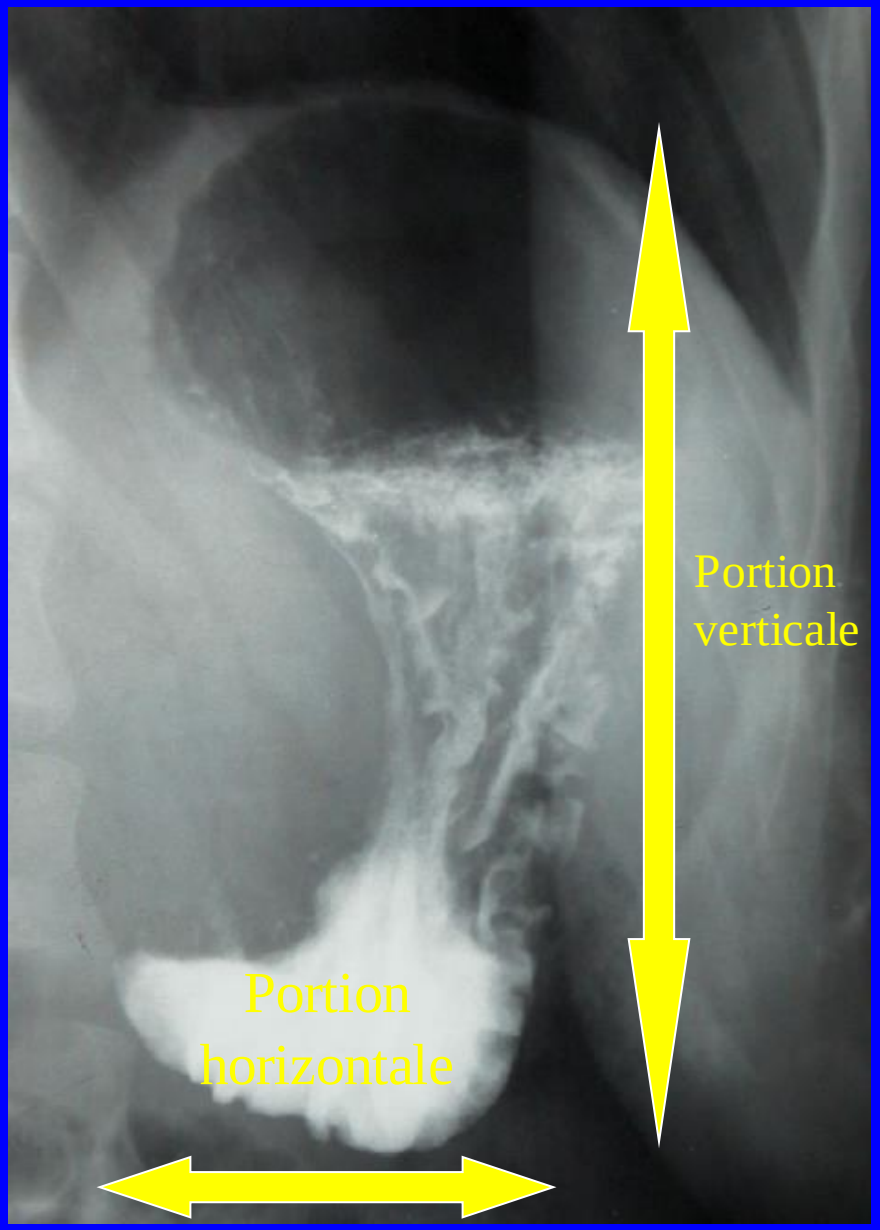

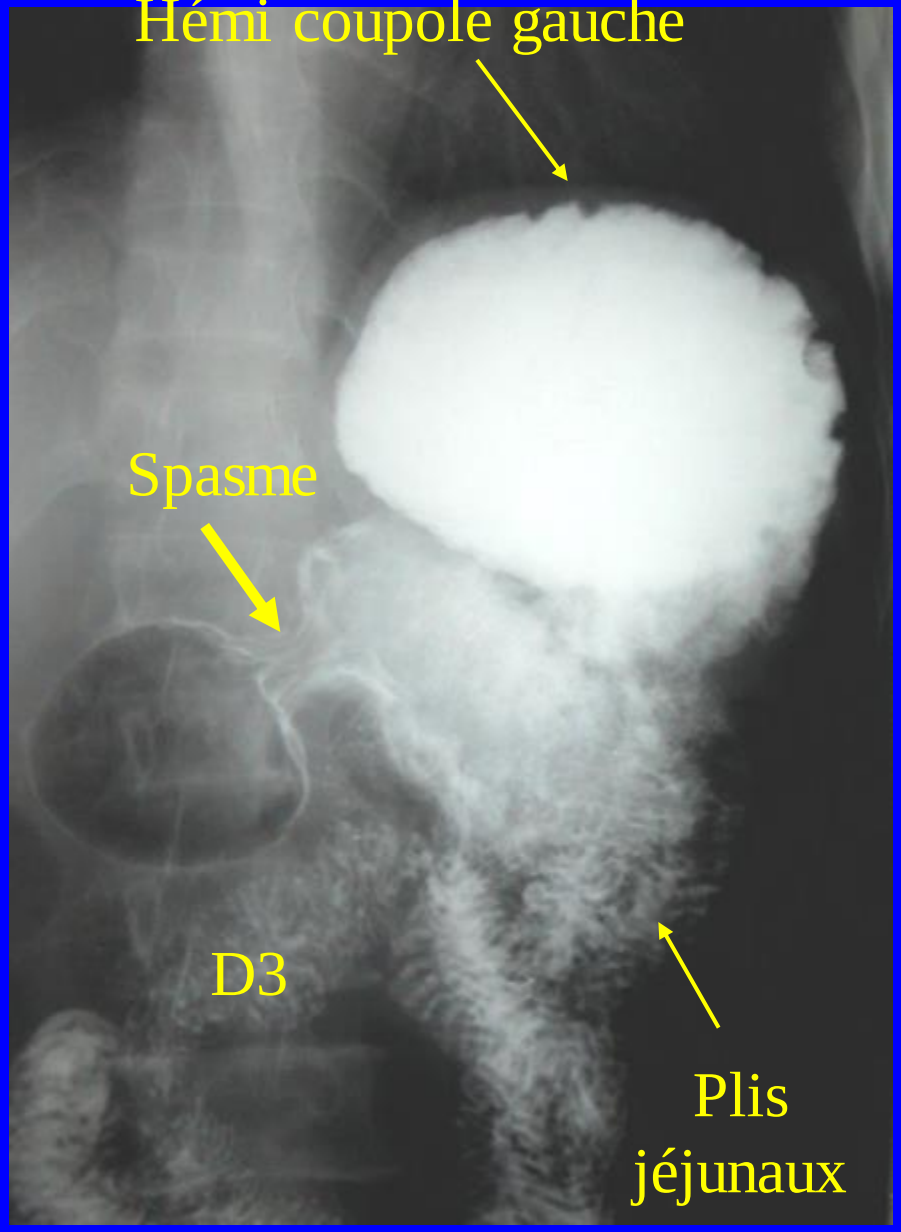

POSITION DEBOUT

DECUBITUS DORSAL

ESTOMAC DE FACE EN POSITION DEBOUT BIOTYPE LONGILIGNE

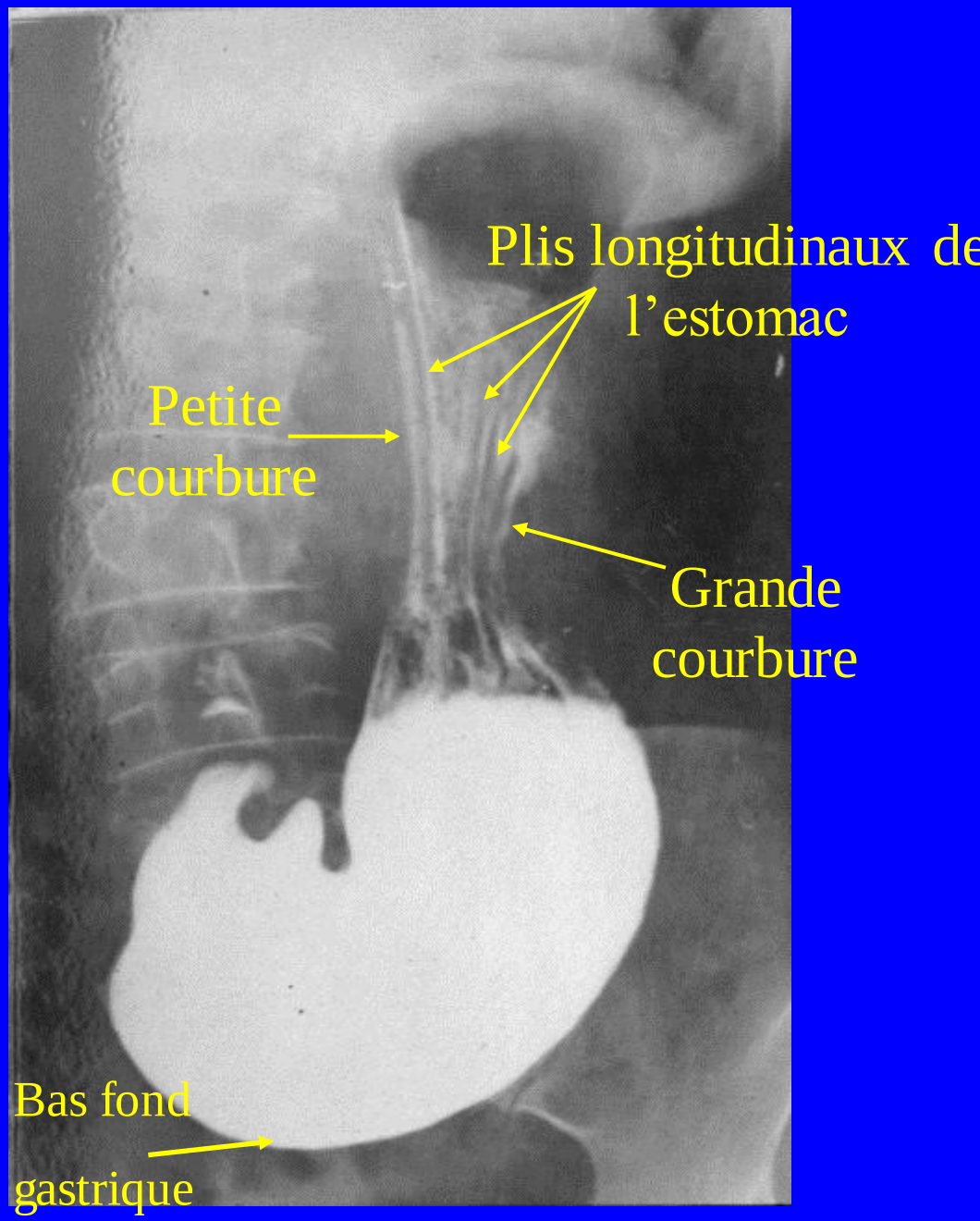

ESTOMAC EN OAD PROCUBITUS AVEC CADRE DUODENAL

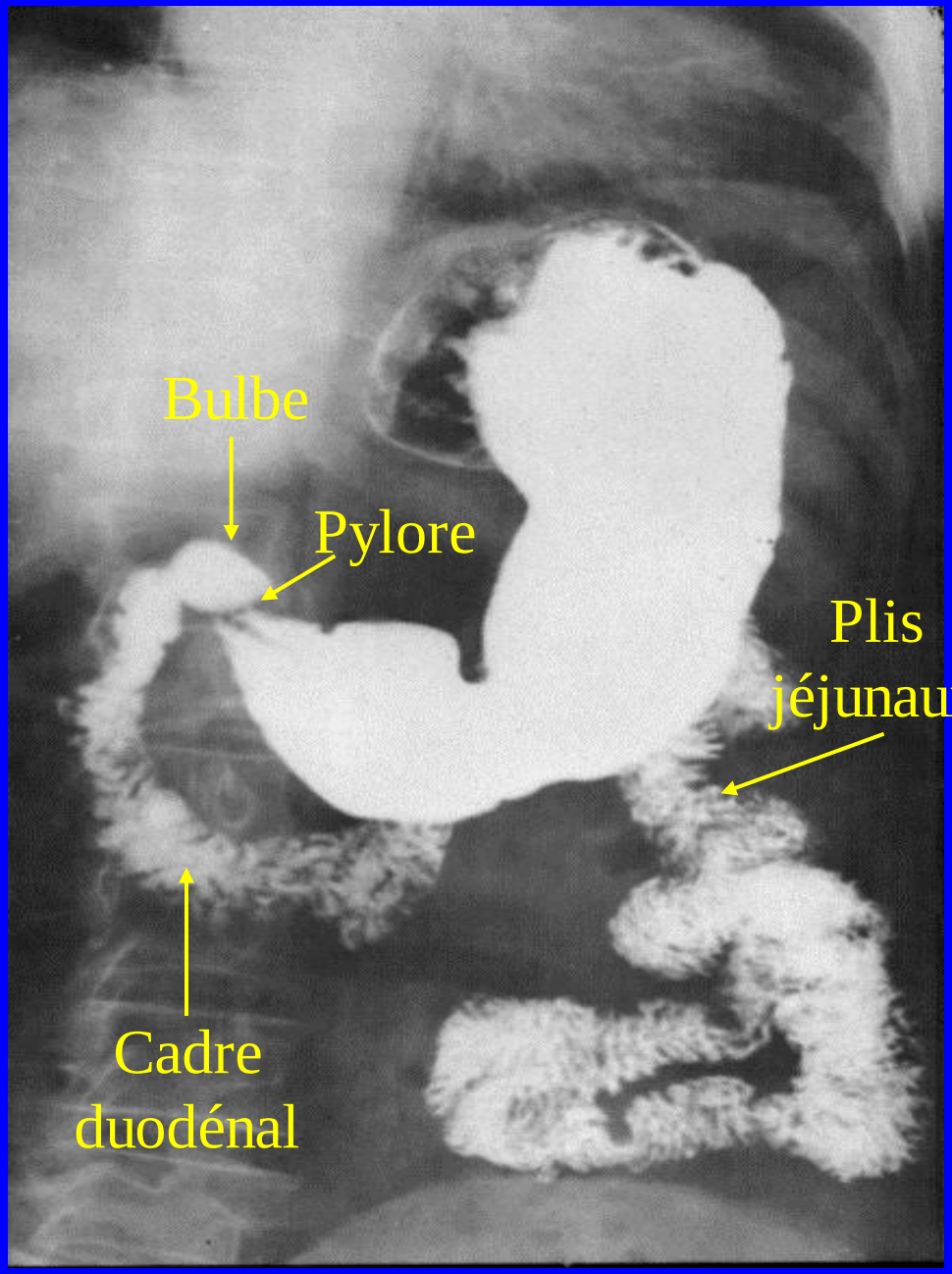

ESTOMAC DE FACE EN POSITION DEBOUT BIOTYPE MEDIOLIGNE

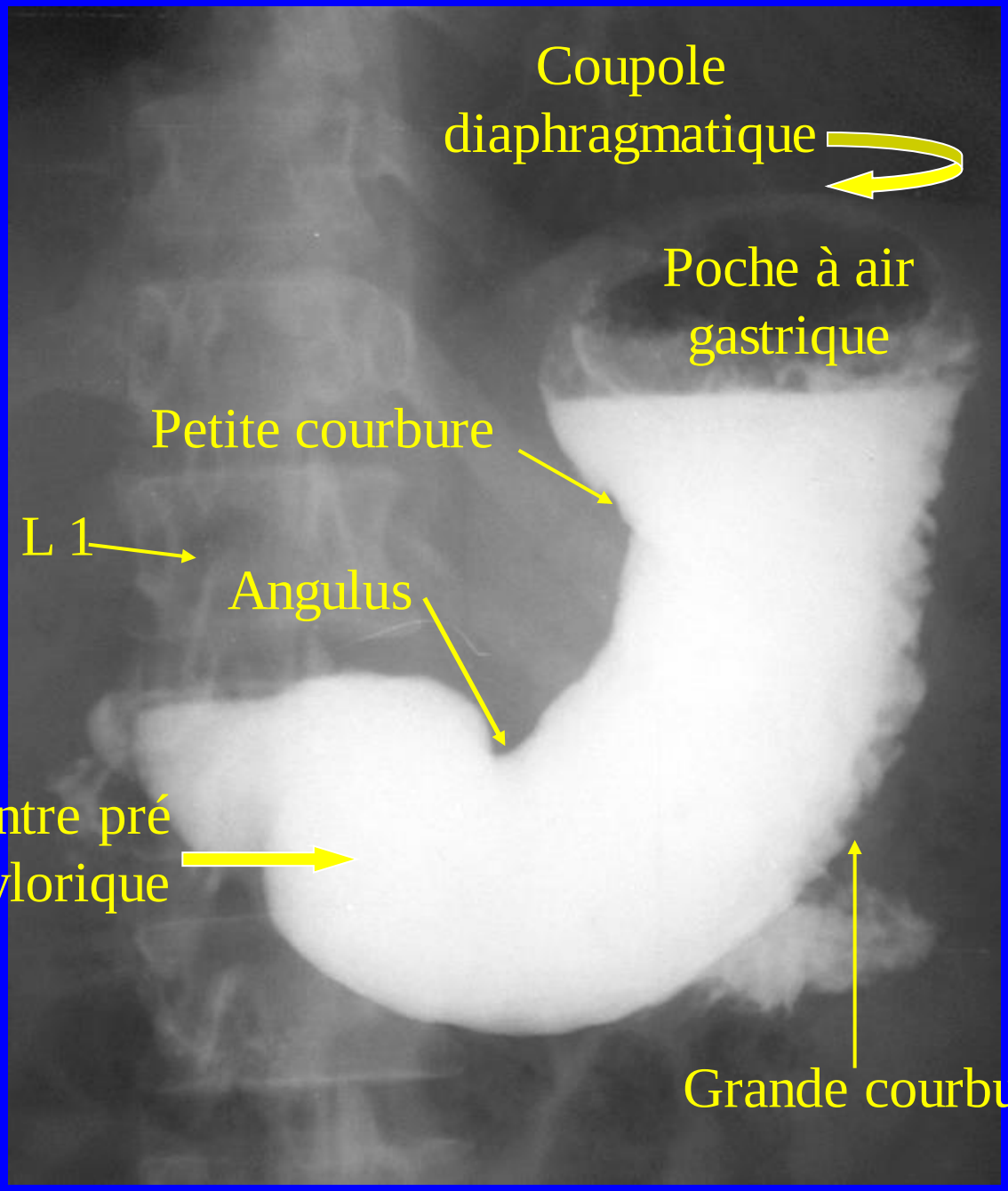

ESTOMAC DE PROFIL EN POSITION DEBOUT BIOTYPE BREVILIGNE

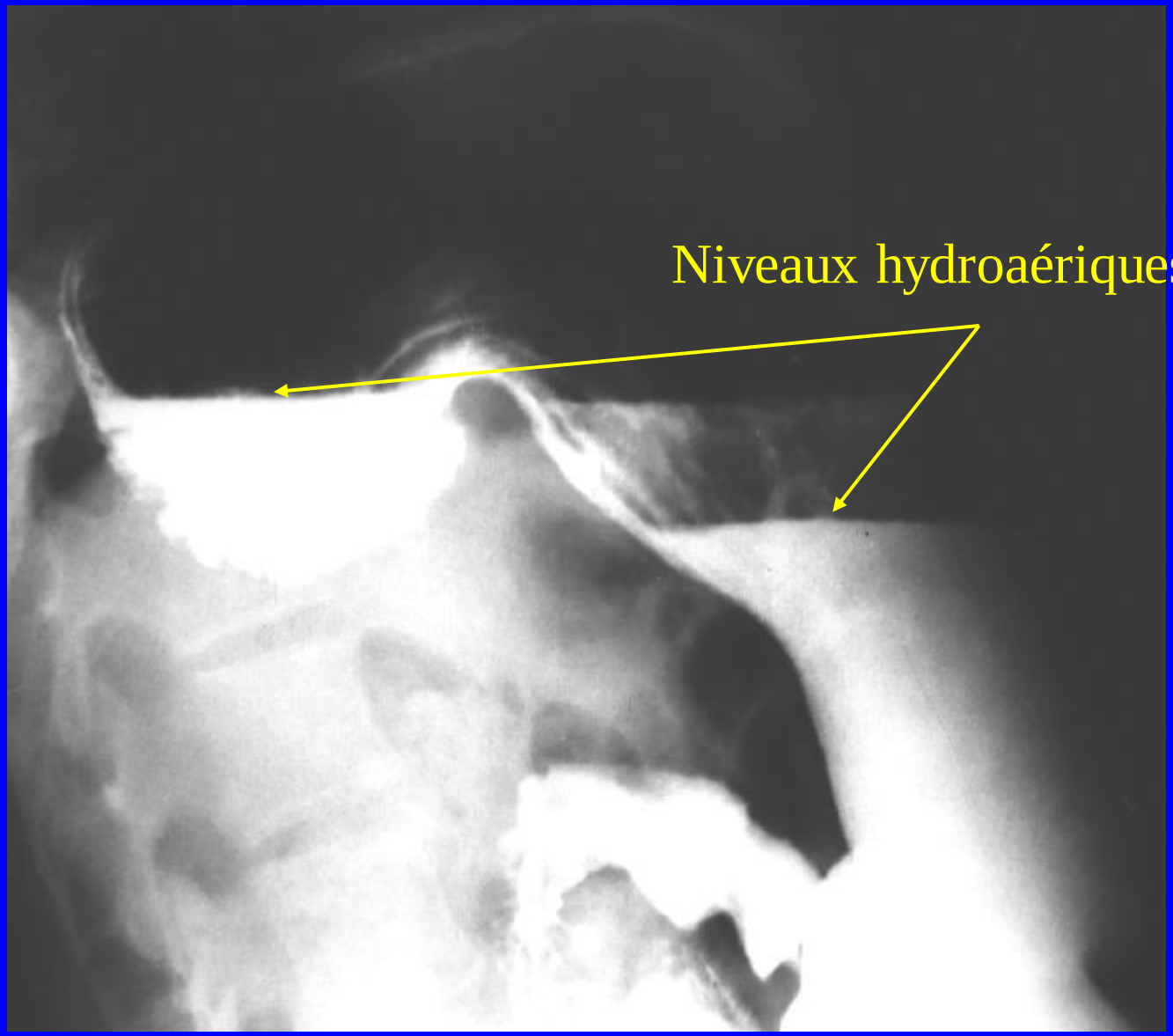

ESTOMAC EN CASCADE

ESTOMAC DE FACE EN POSITION DEBOUT BIOTYPE LONGILIGNE

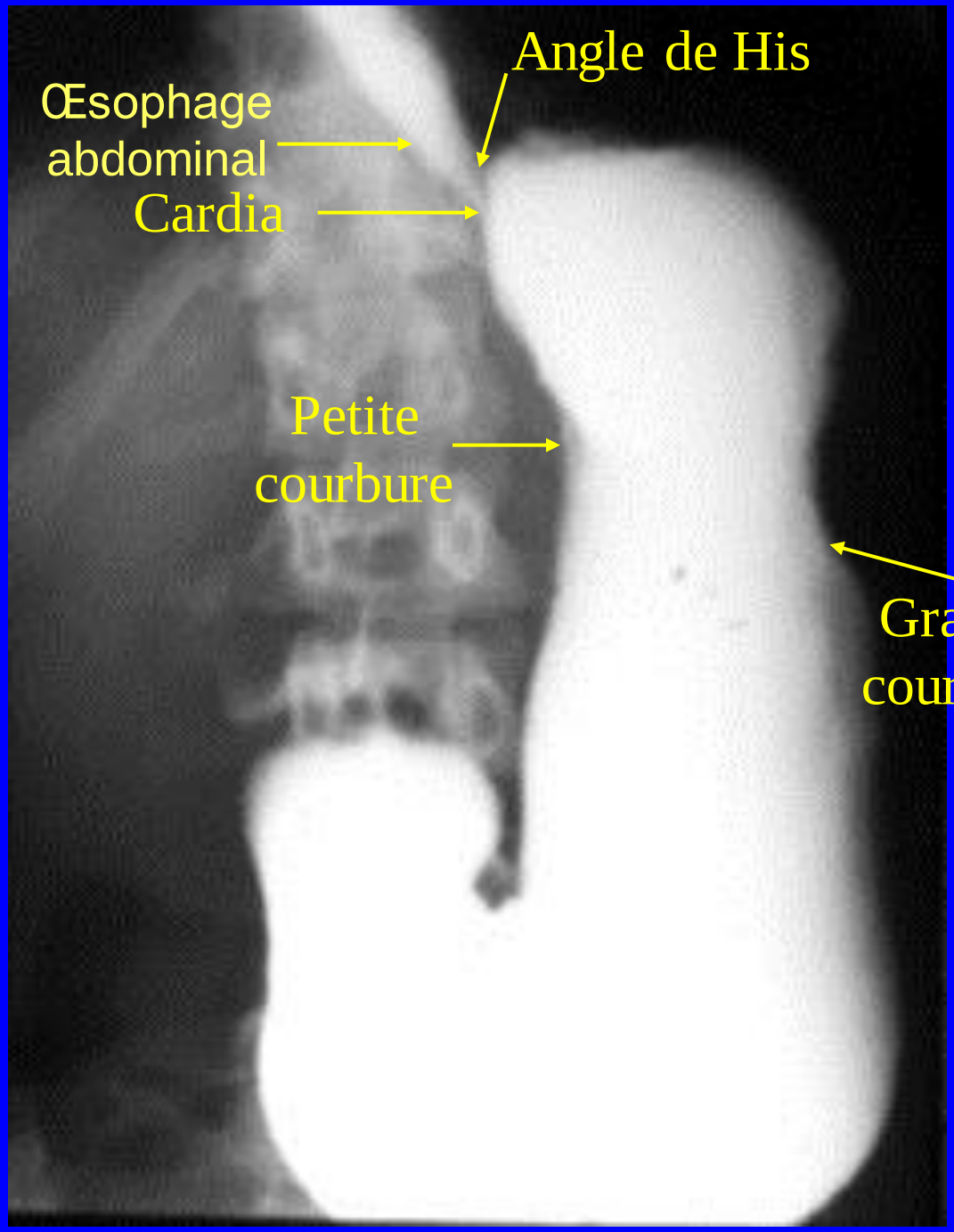

ESTOMAC DE PROFIL EN POSITION DEBOUT BIOTYPE LONGILIGNE

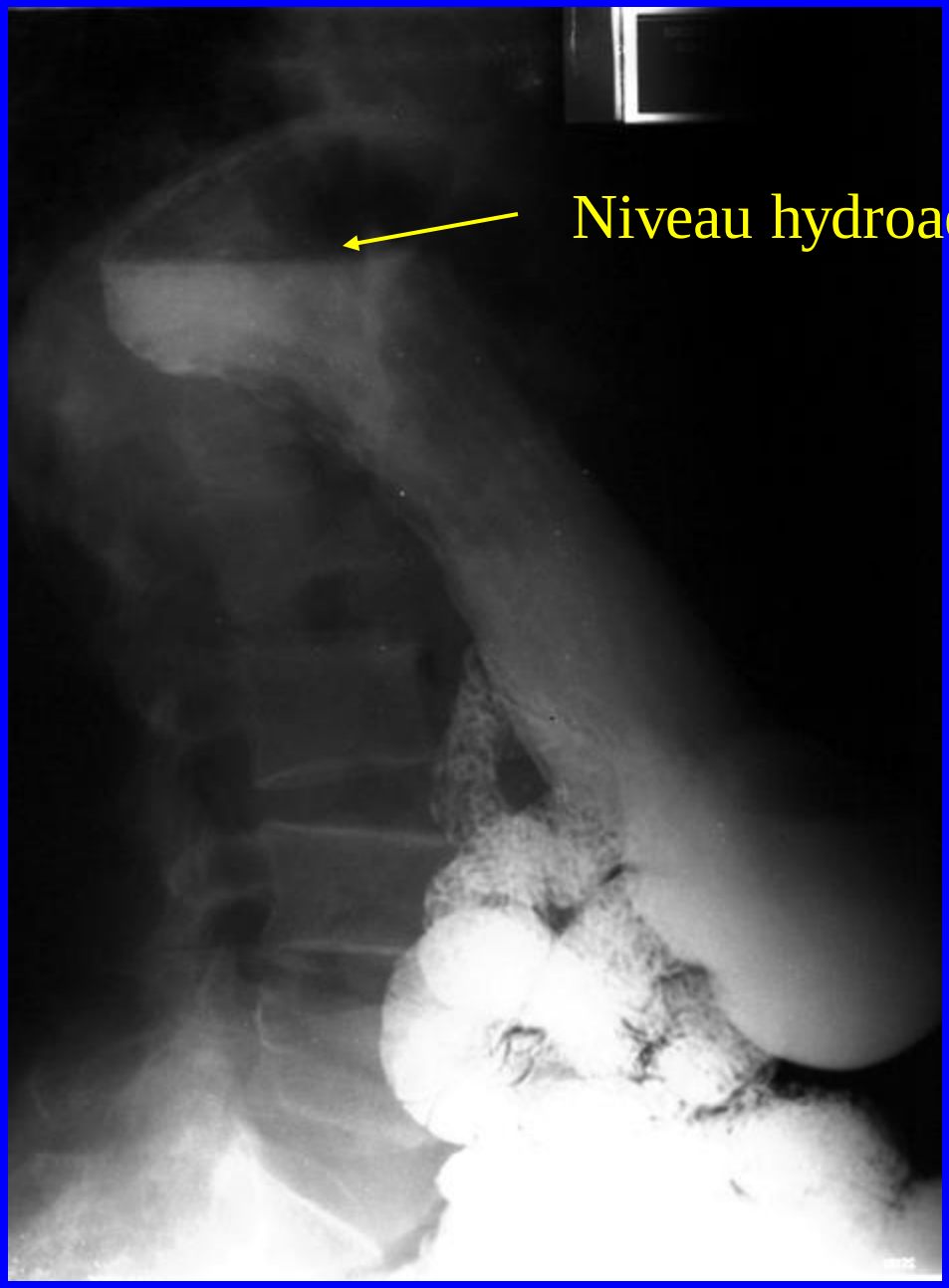

CADRE DUODENAL EN OAD ET PROCUBITUS

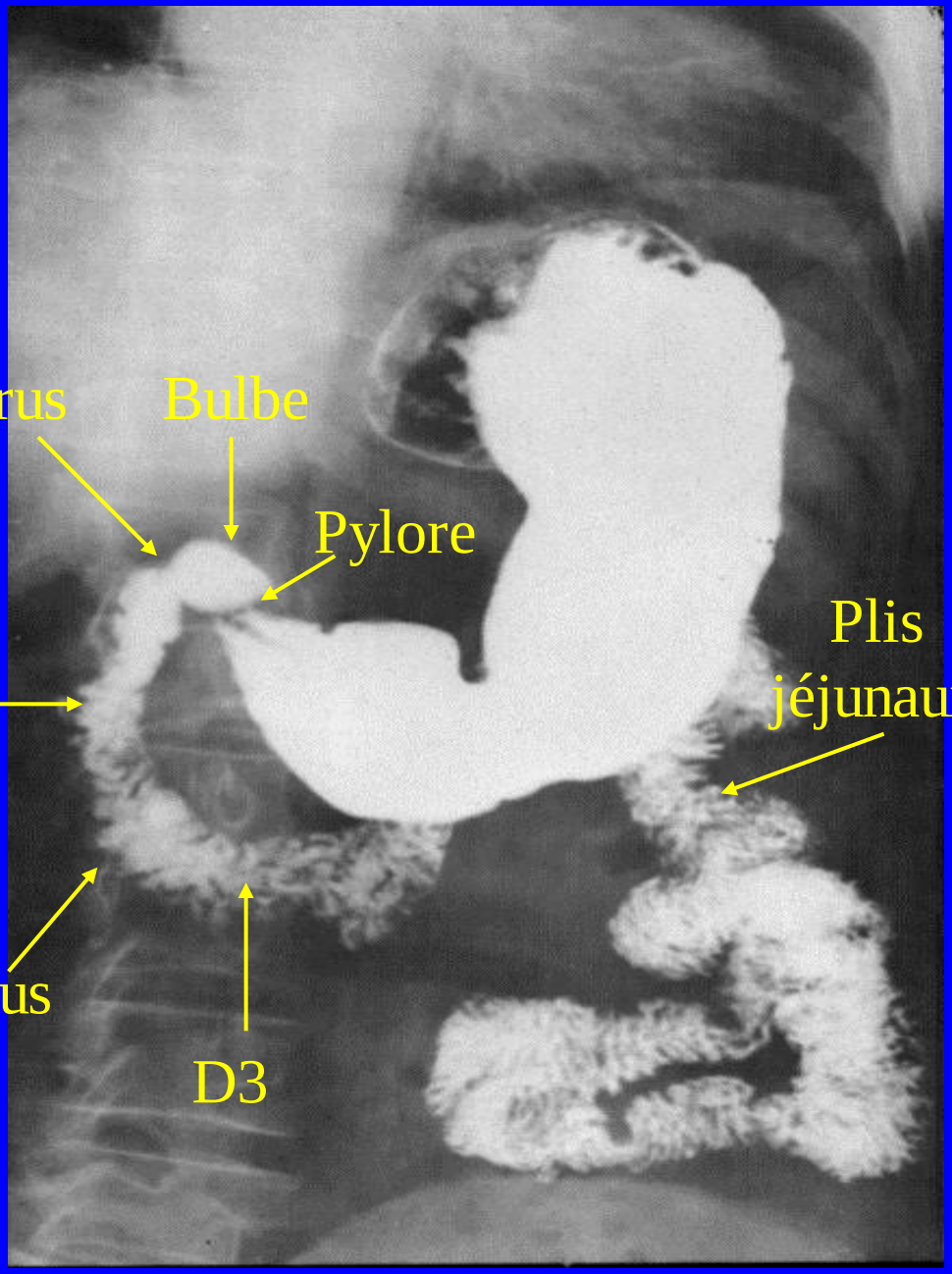

BULBE

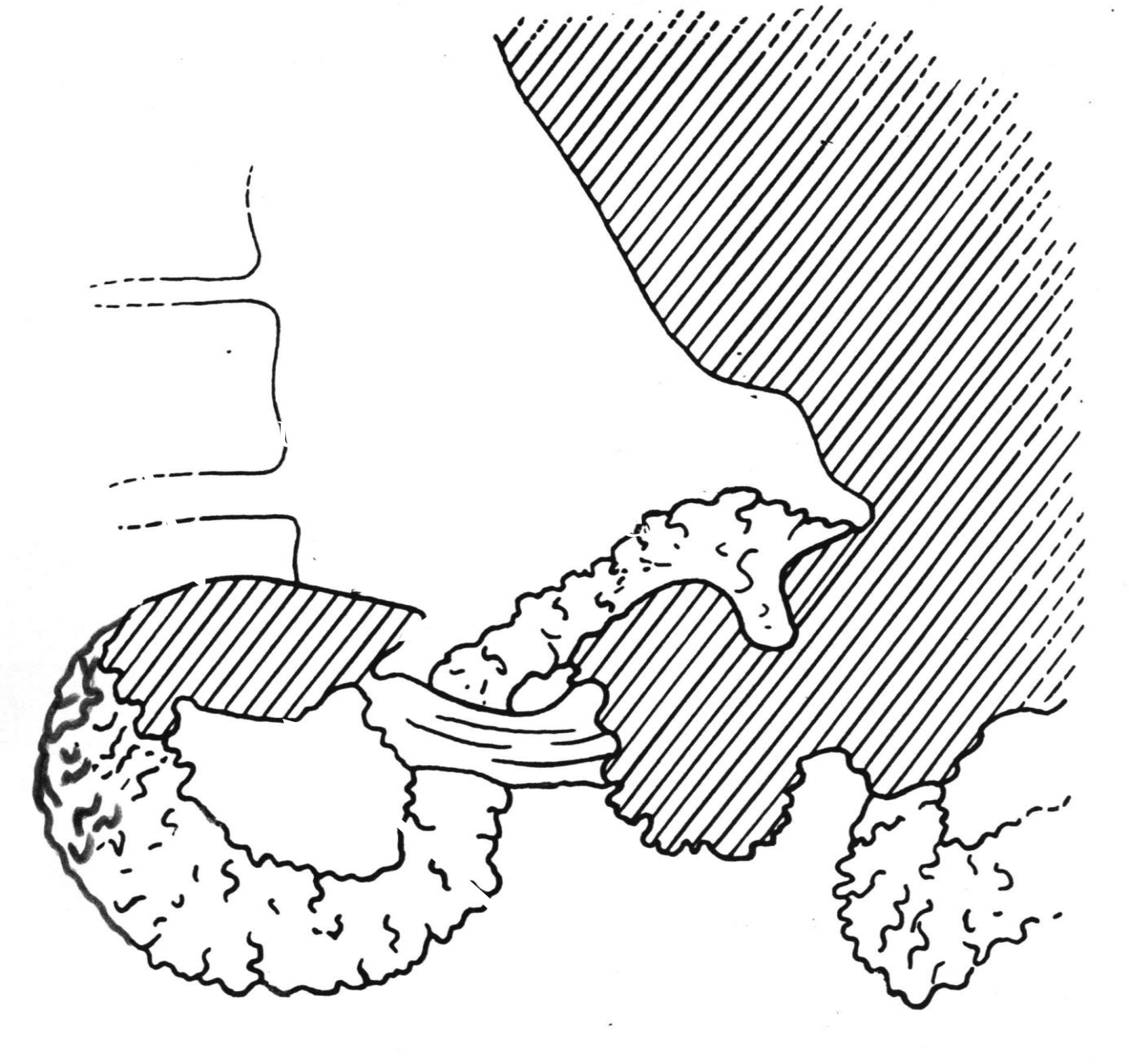

CADRE DUODENAL EN REPLETION OAD

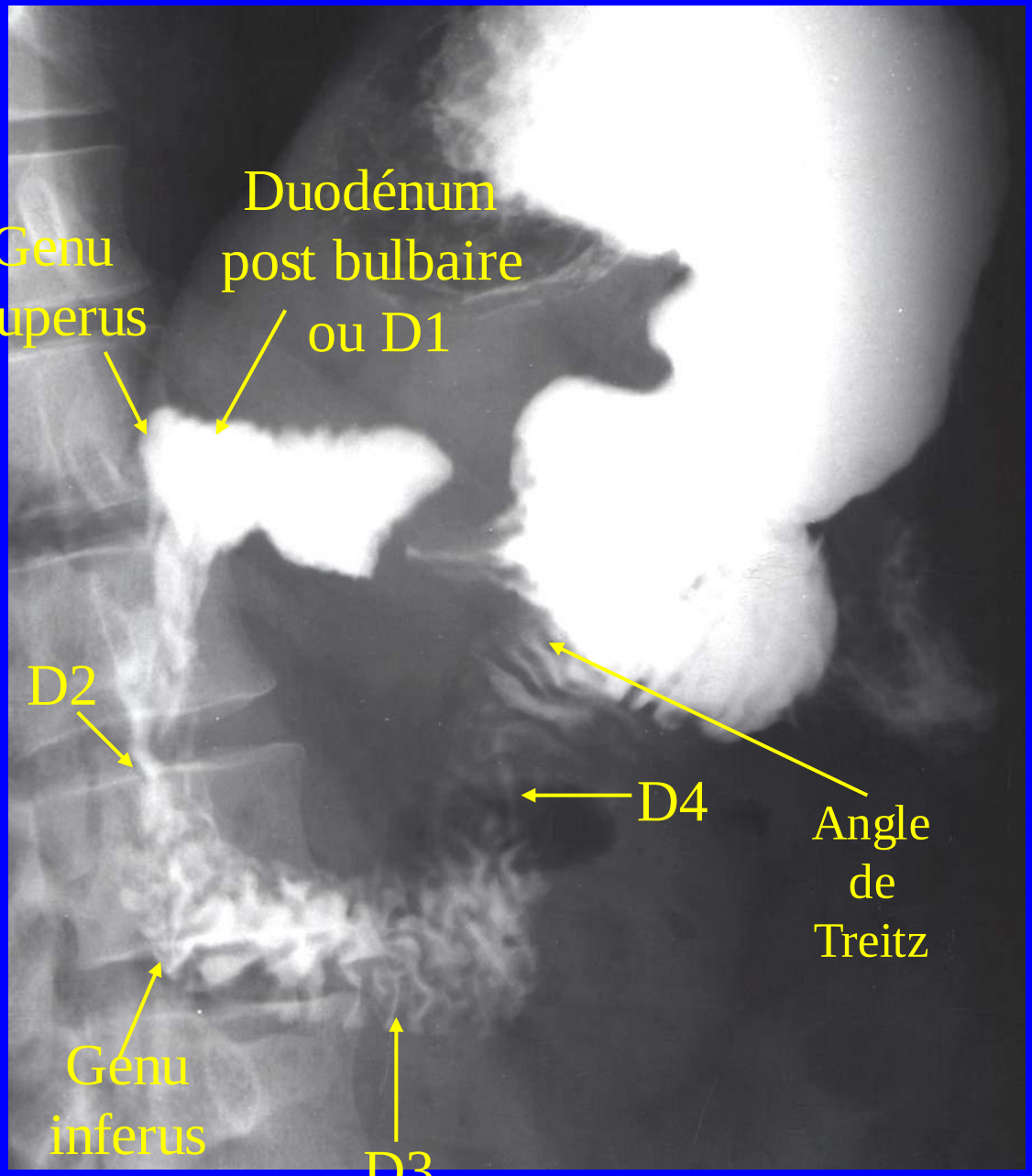

SERIE BULBAIRE EN OAD EN DIFFERENTS TEMPS

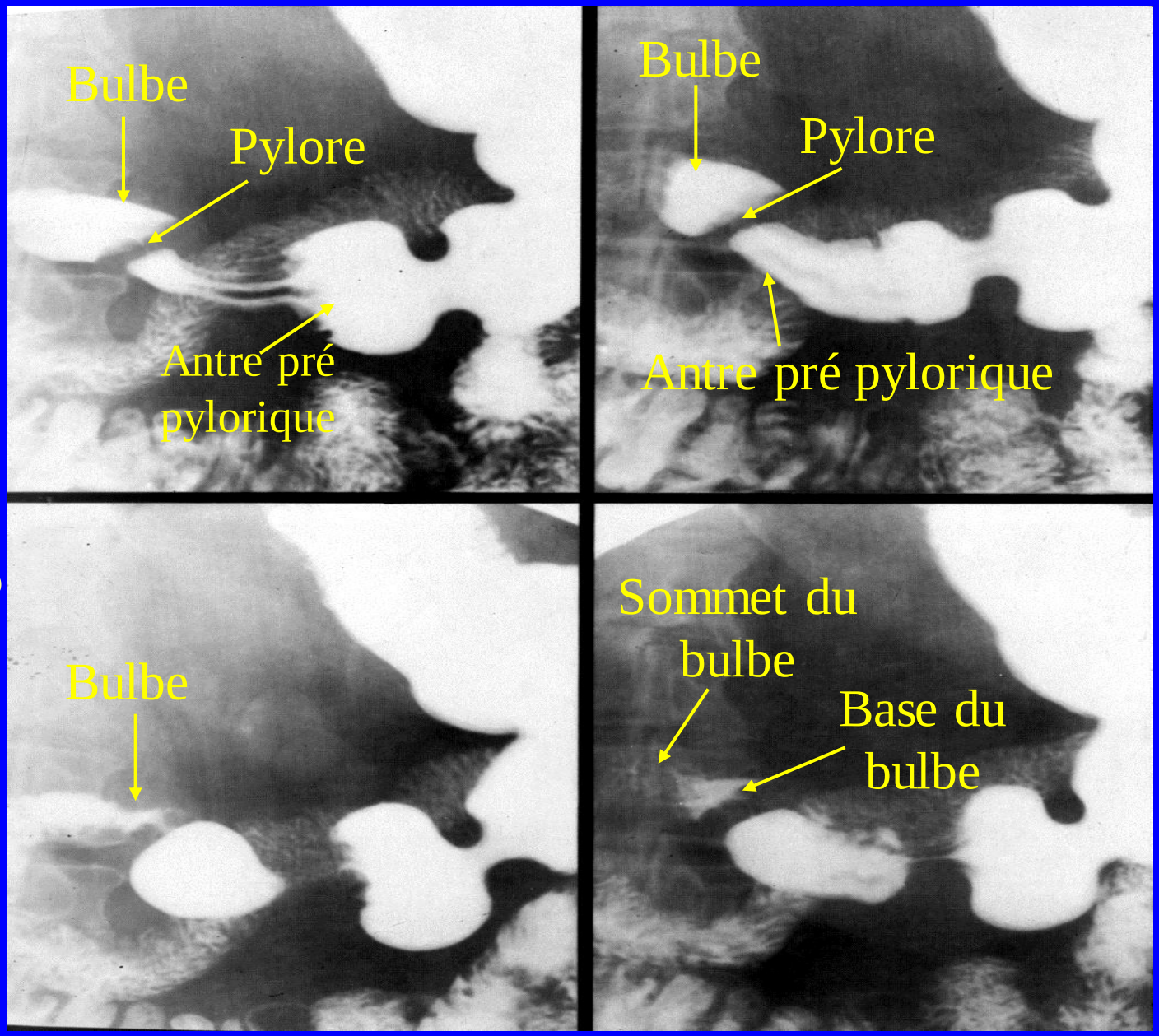

BULBE ET CADRE DUODENAL EN DECUBITUS

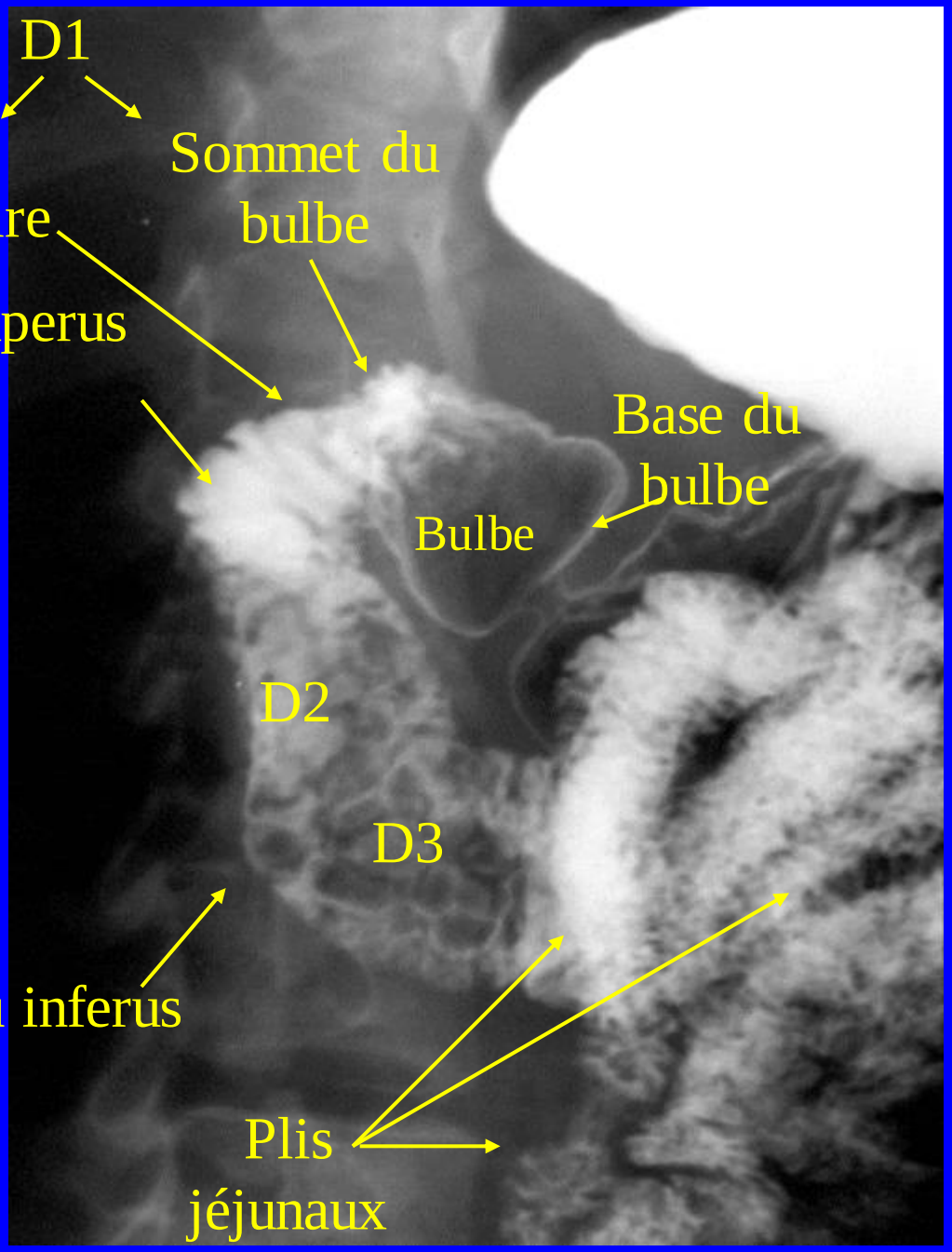

COMPRESSION DU BULBE DUODENAL MOBILE (GUIRELANDE) EN PROCUBITUS

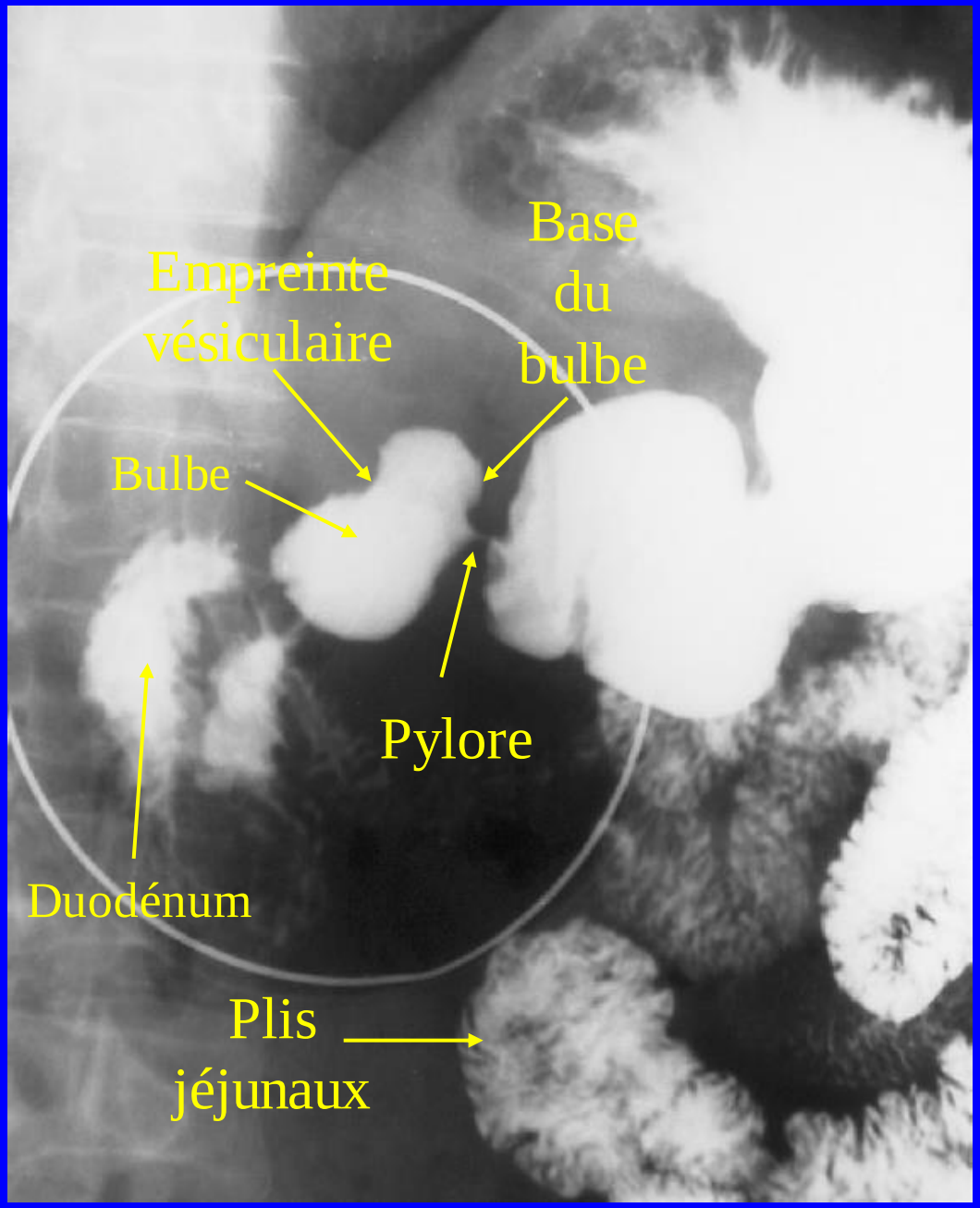

CADRE DUODENAL EN V

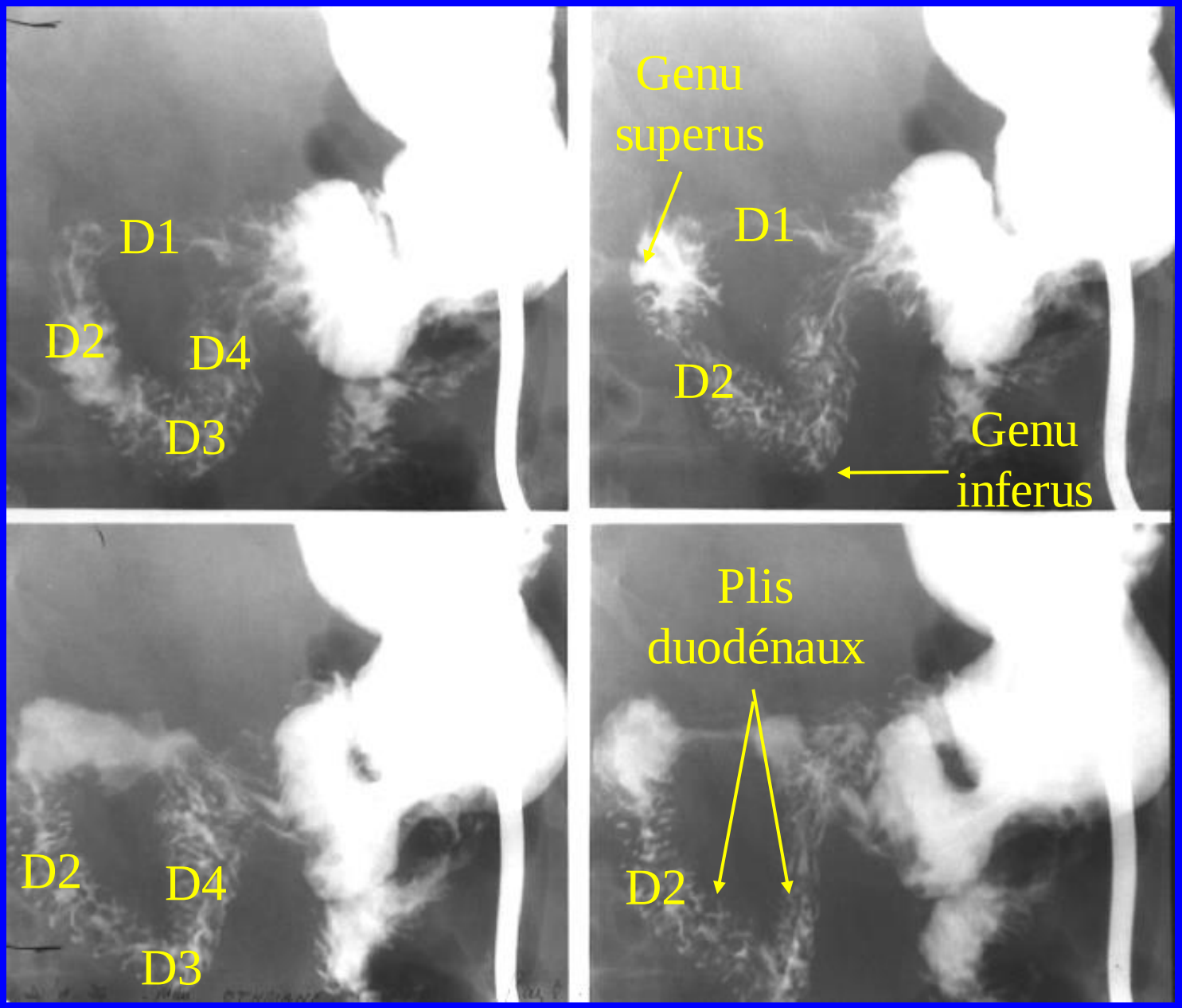

TRANSIT DU GRELE EN PROCUBITUS AVEC COMPRESSION SUR LES ANSES ILEALES

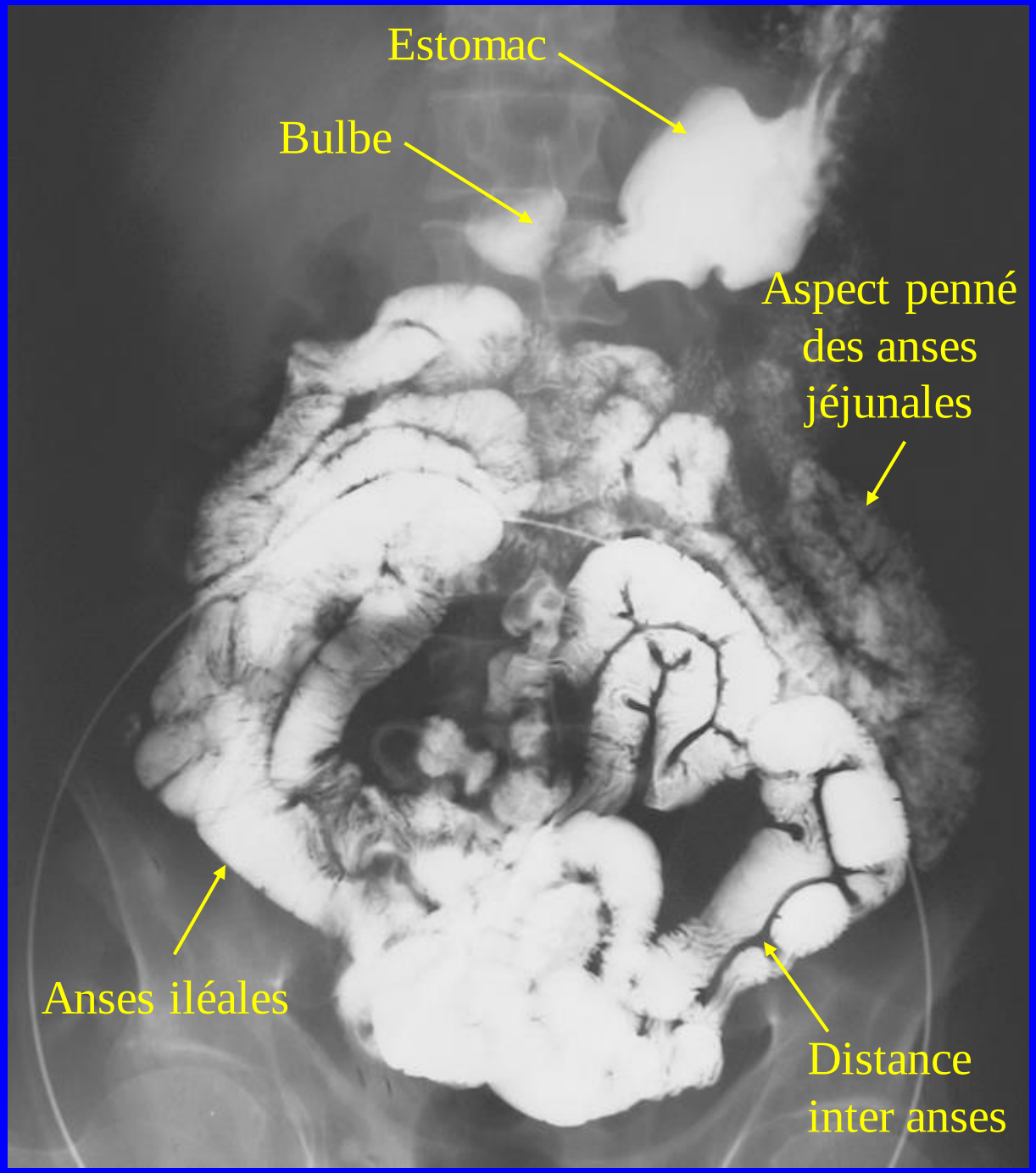

Angle
de Treitz



Aspect penné
des anses
jéjunales

TRANSIT DU GRELE

TRANSIT DU GRELE AVEC COMPRESSION SUR LES ANSES ILEALES APRES 30mn DE L'INGESTION DE LA BARYTE.

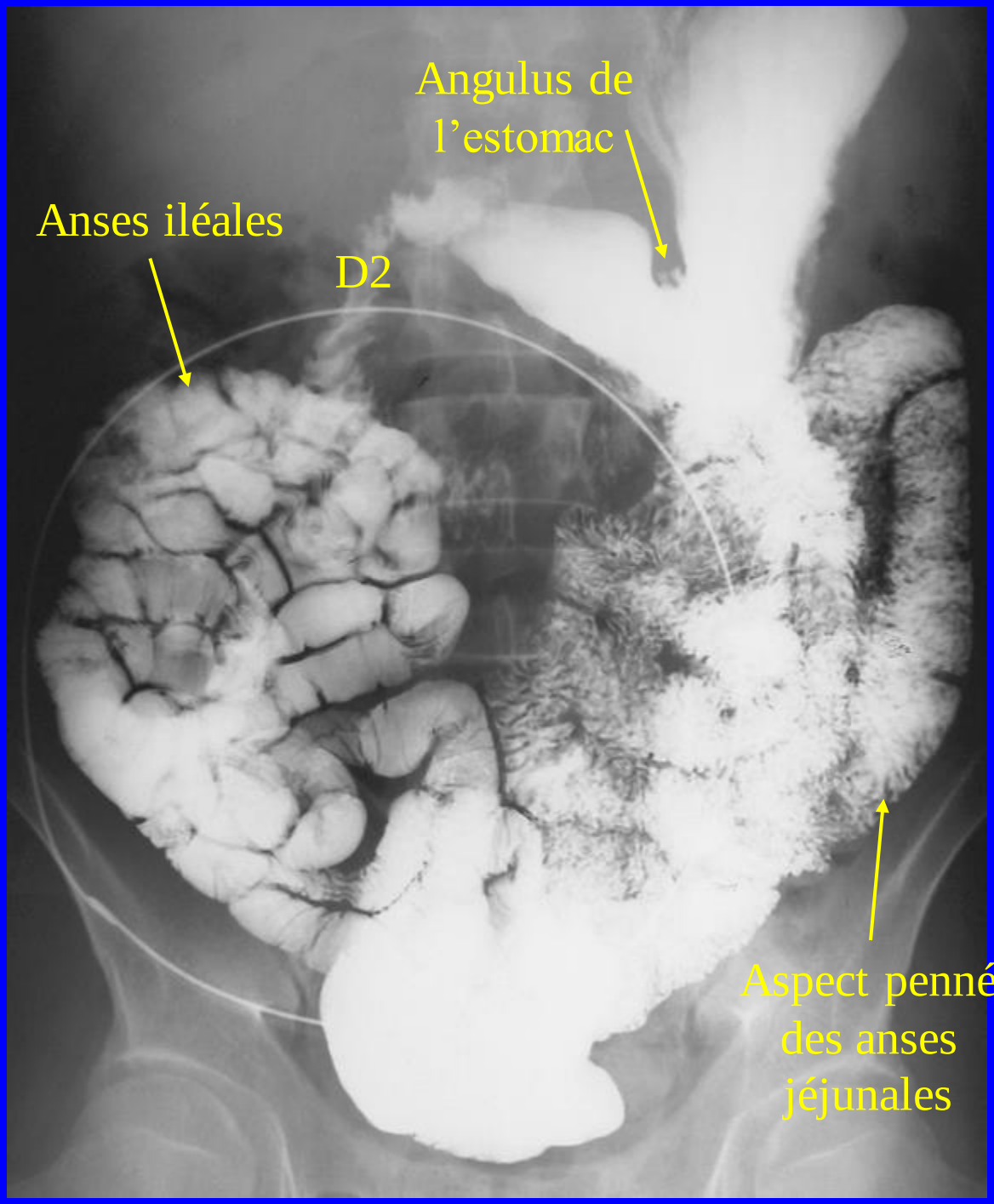

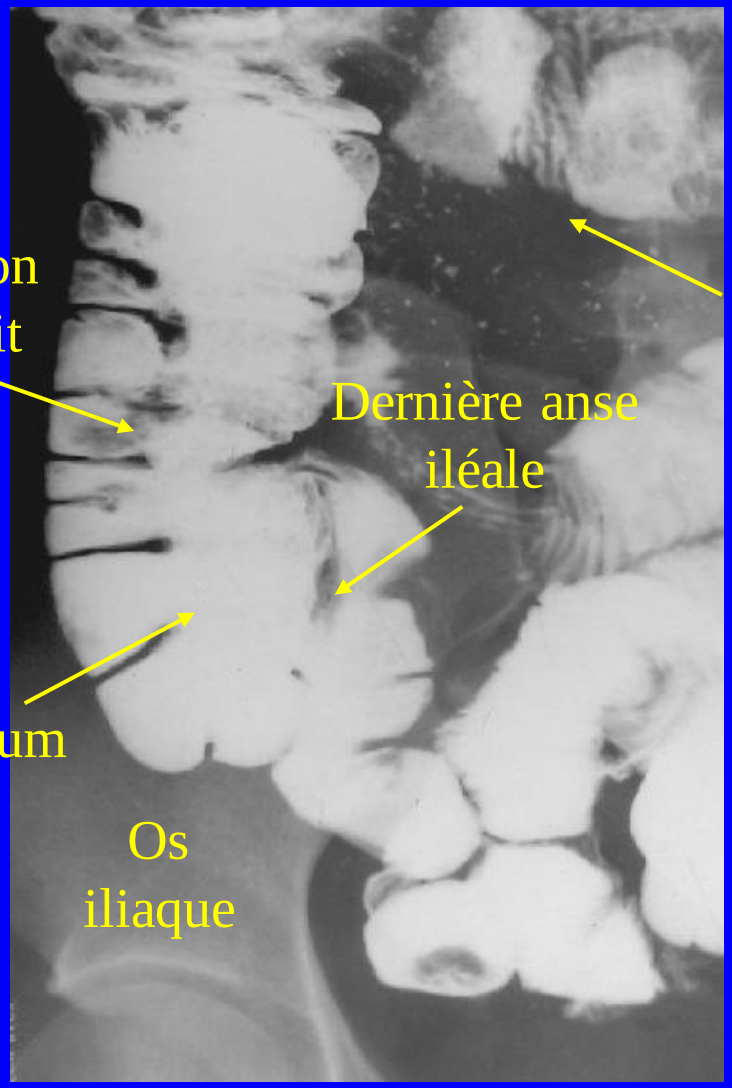

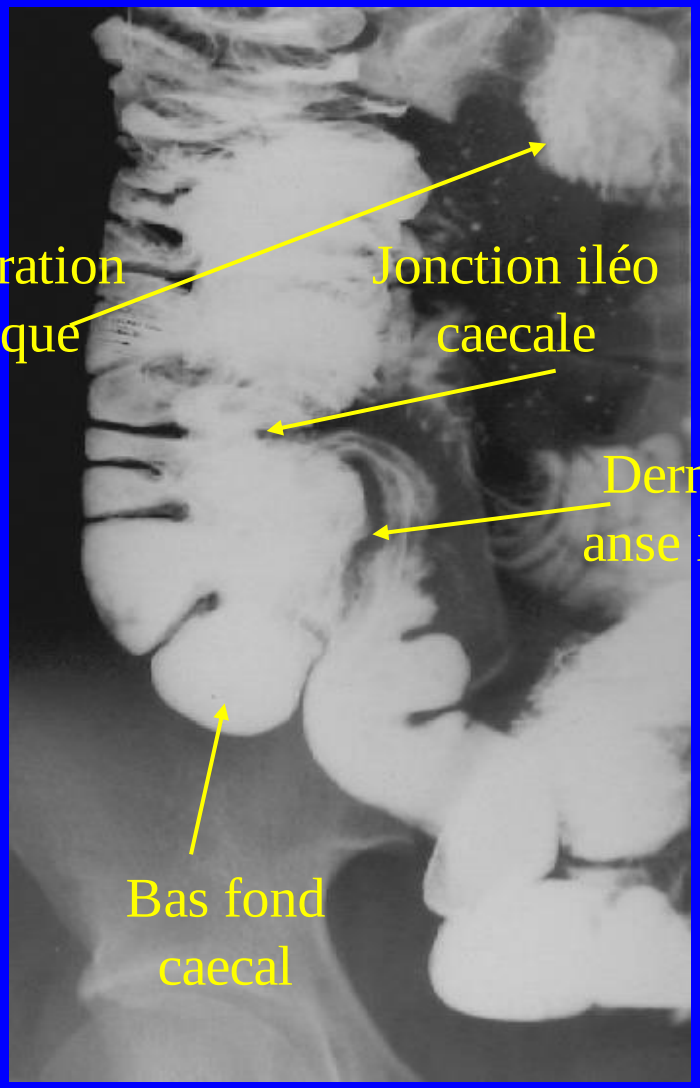

TRANSIT DU GRELE MONTRANT LA JONCTION ILEO CAECALE AVEC PASSAGE DE LA BARYTE DANS LE COLON DROIT

LAVEMENT BARYTE AVEC COMPRESSION AU NIVEAU DE LA FOSSE ILIAQUE DROITE

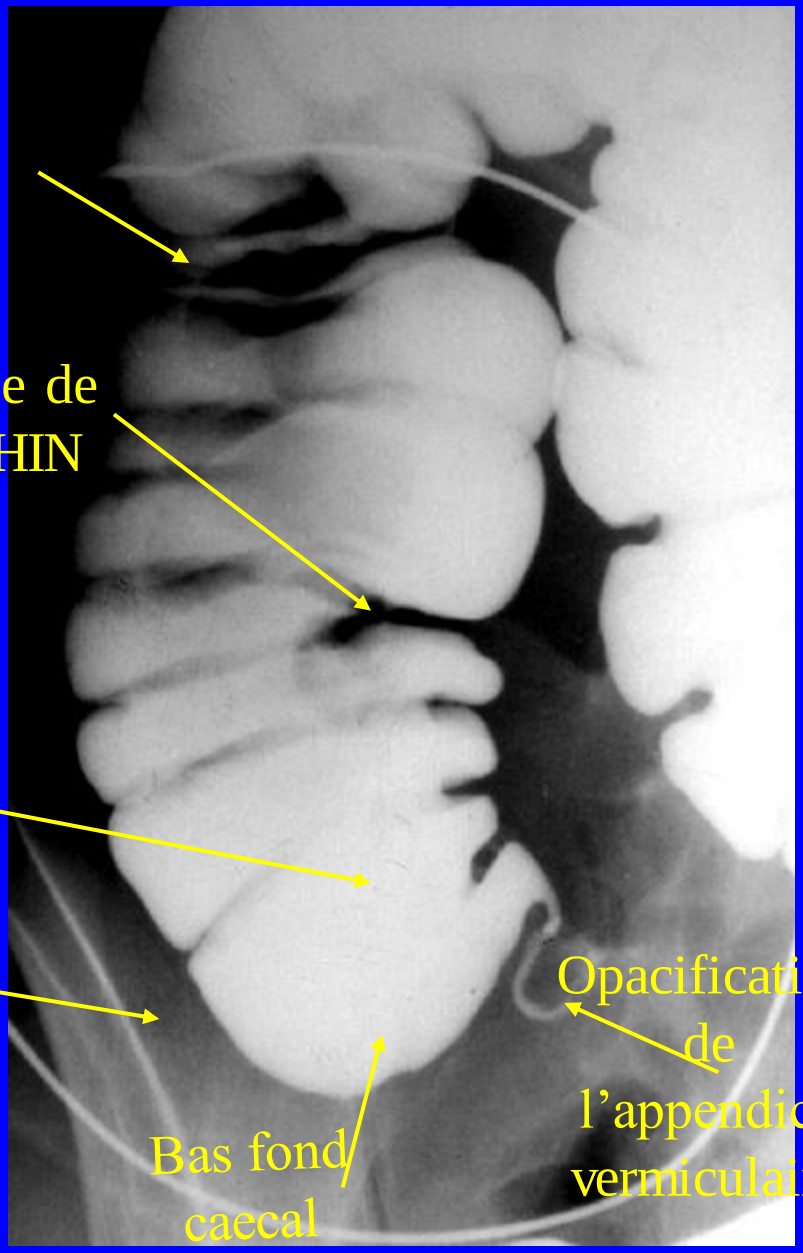

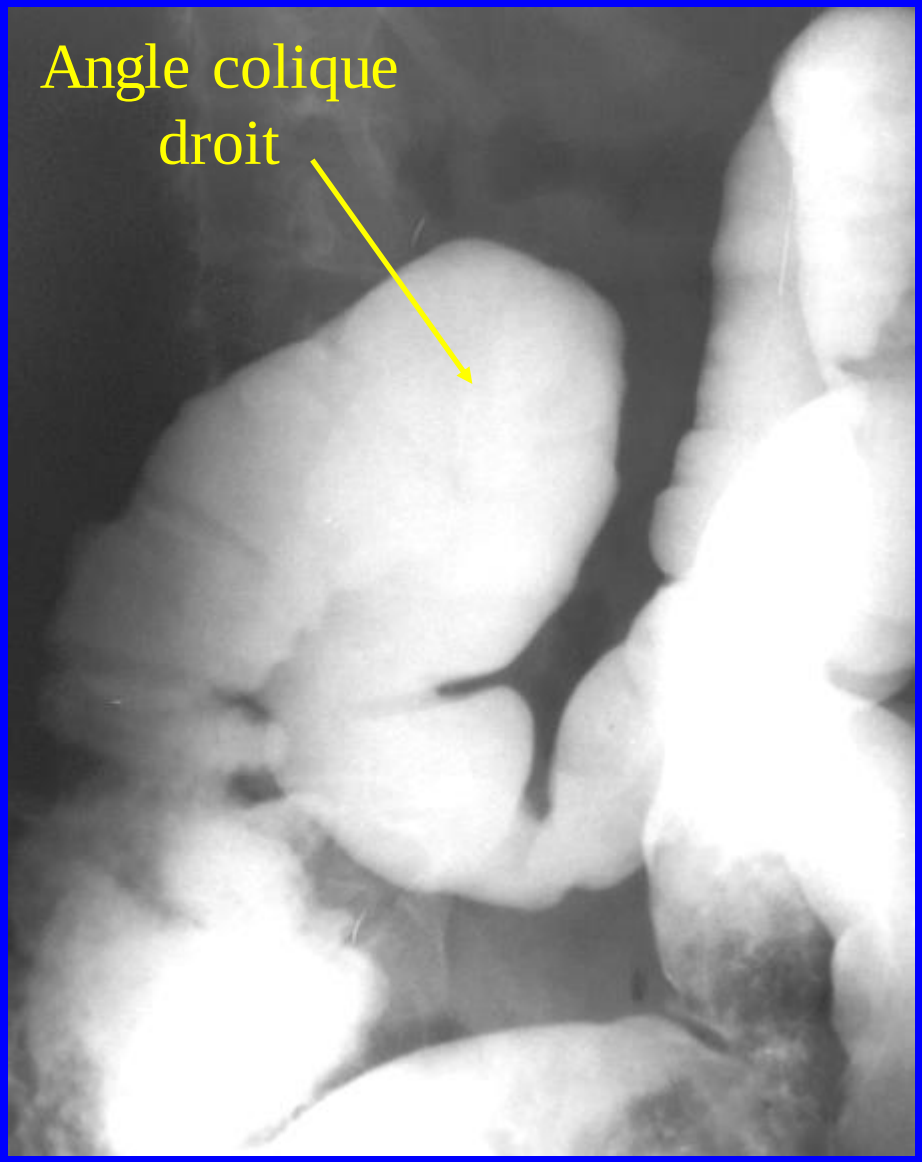

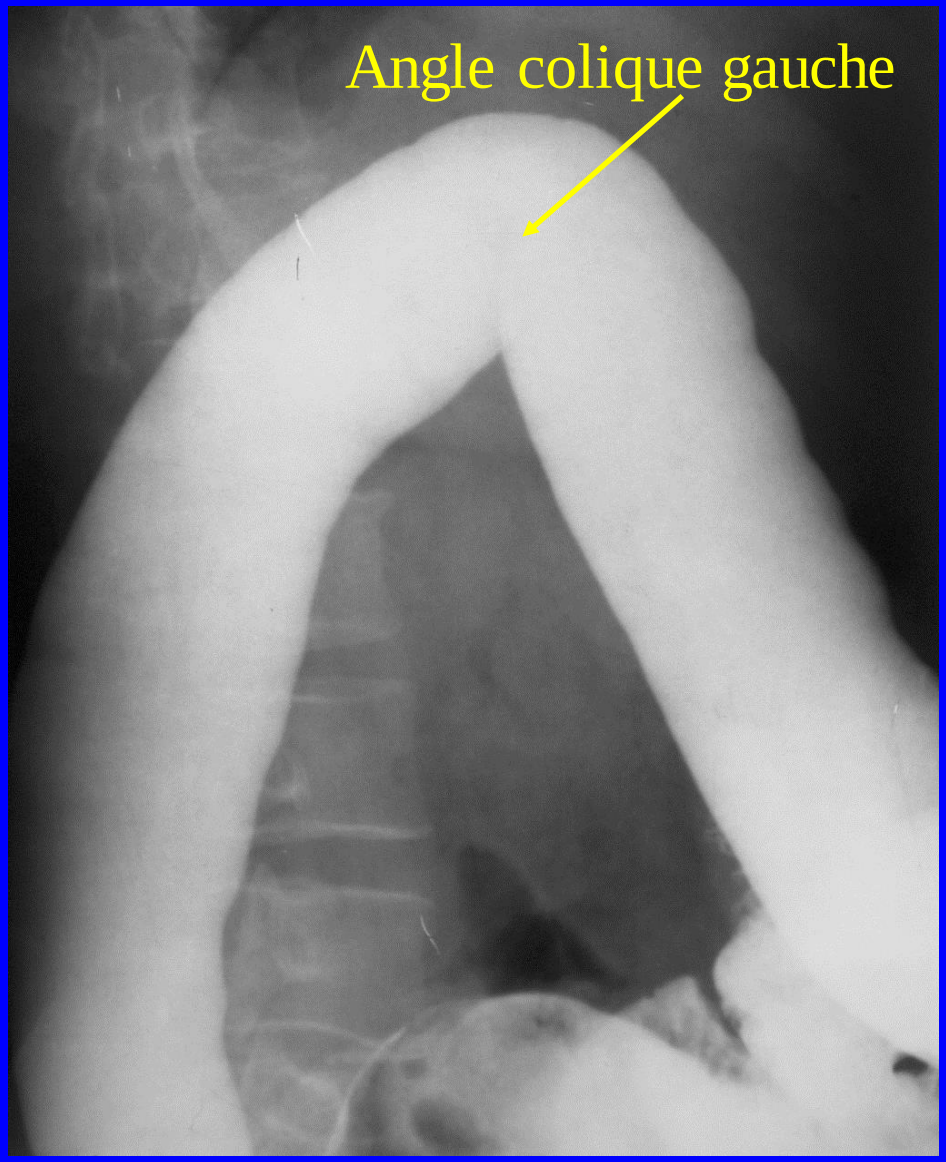

LAVEMENT BARYTE MONTRANT LES ANGLES COLIQUES

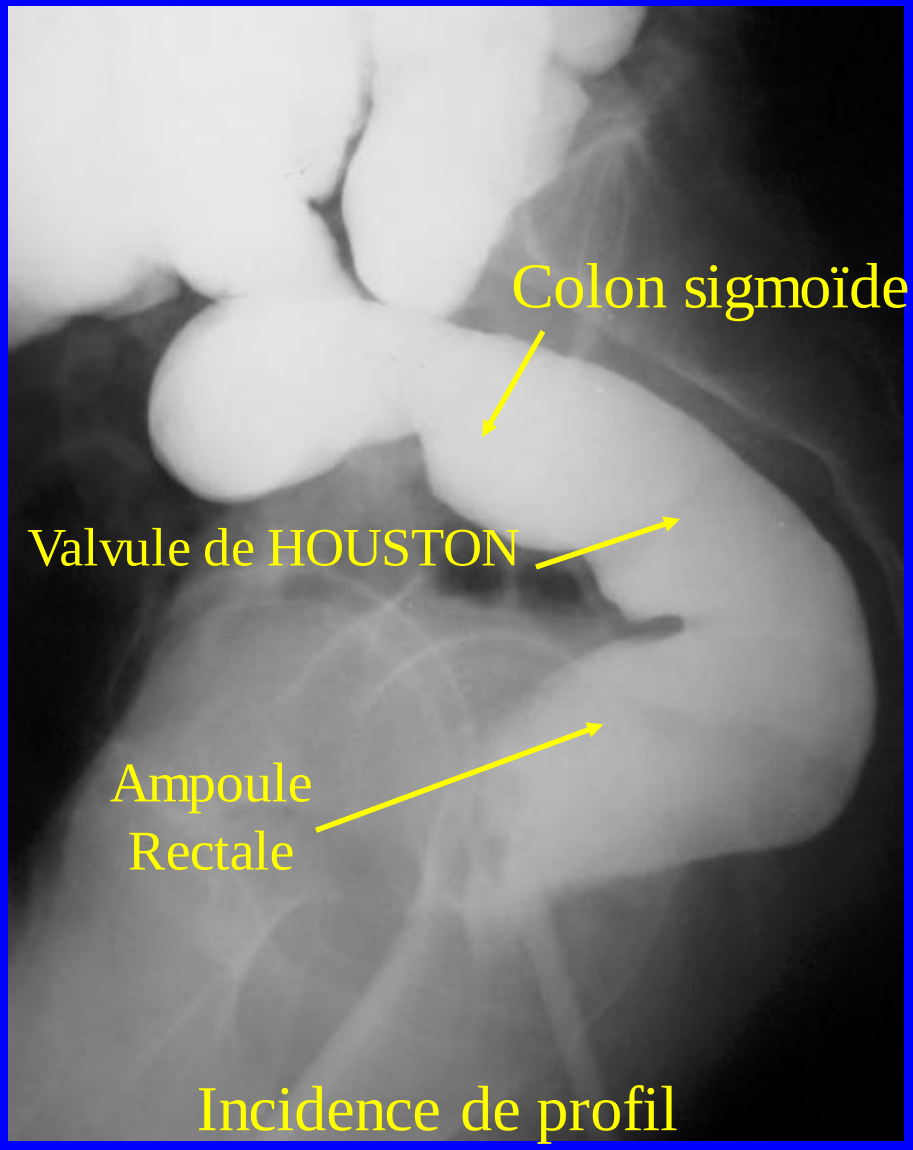

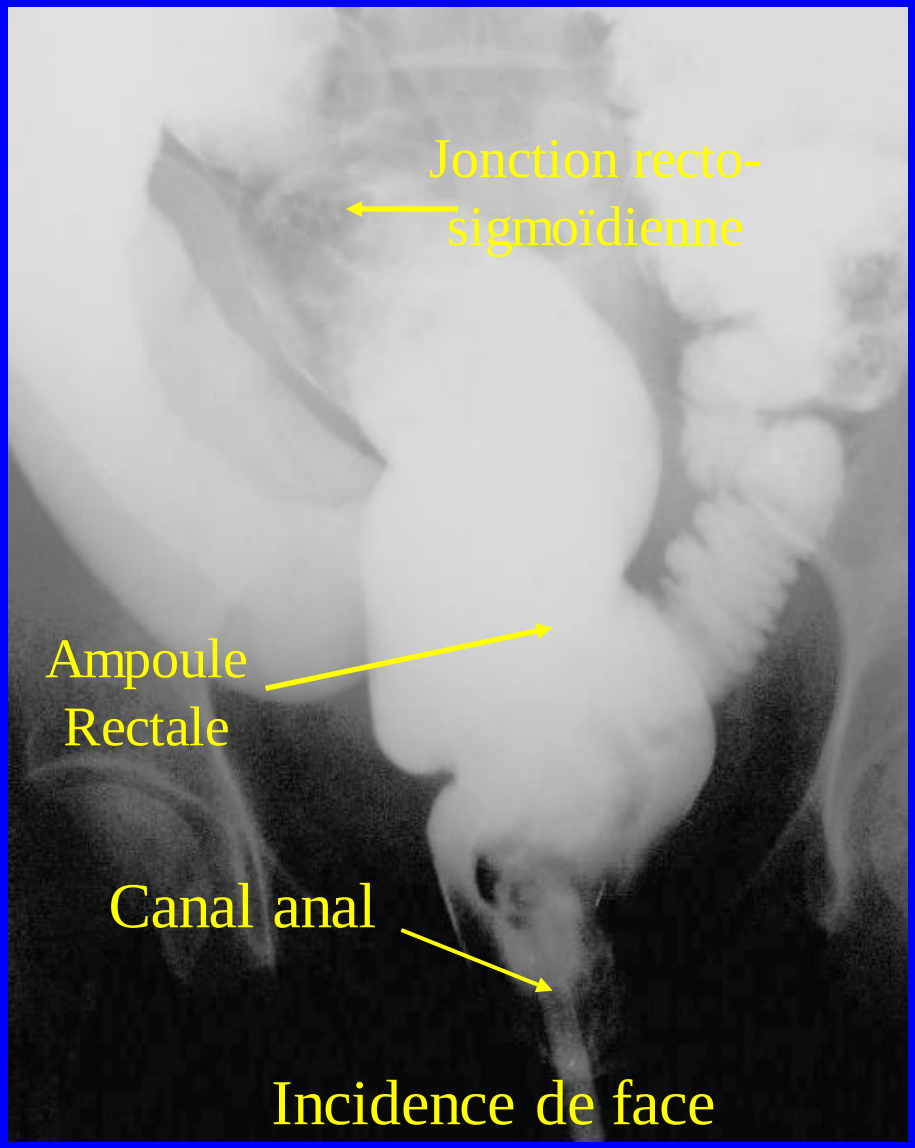

LAVEMENT BARYTE CENTRE SUR LE RECTUM

CLICHE ENTIER DU LAVEMENT BARYTE EN REPLETION

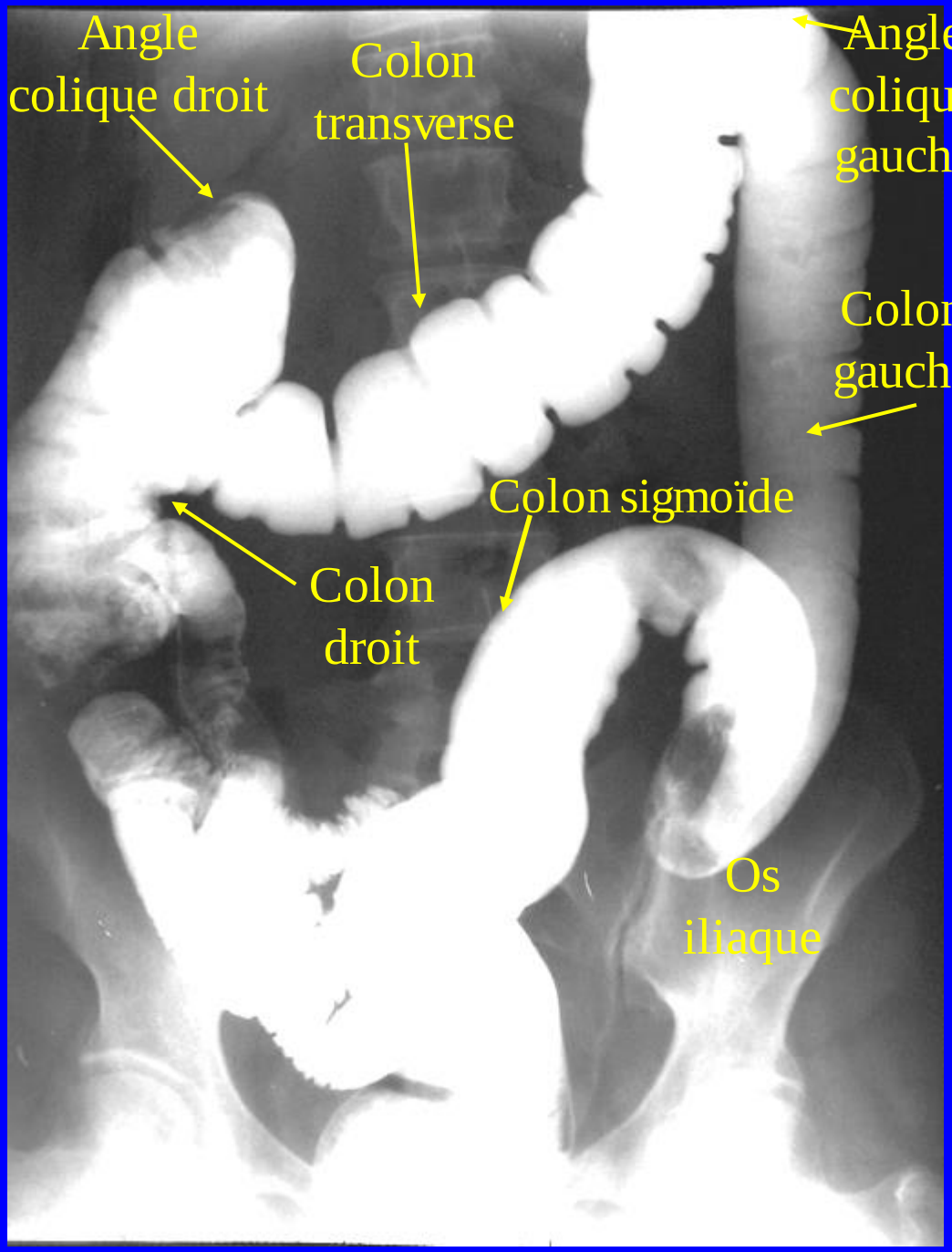

LAVEMENT BARYTE MONTRANT LE PLISSEMENT MUQUEUX DU COLON APRES EVACUATION

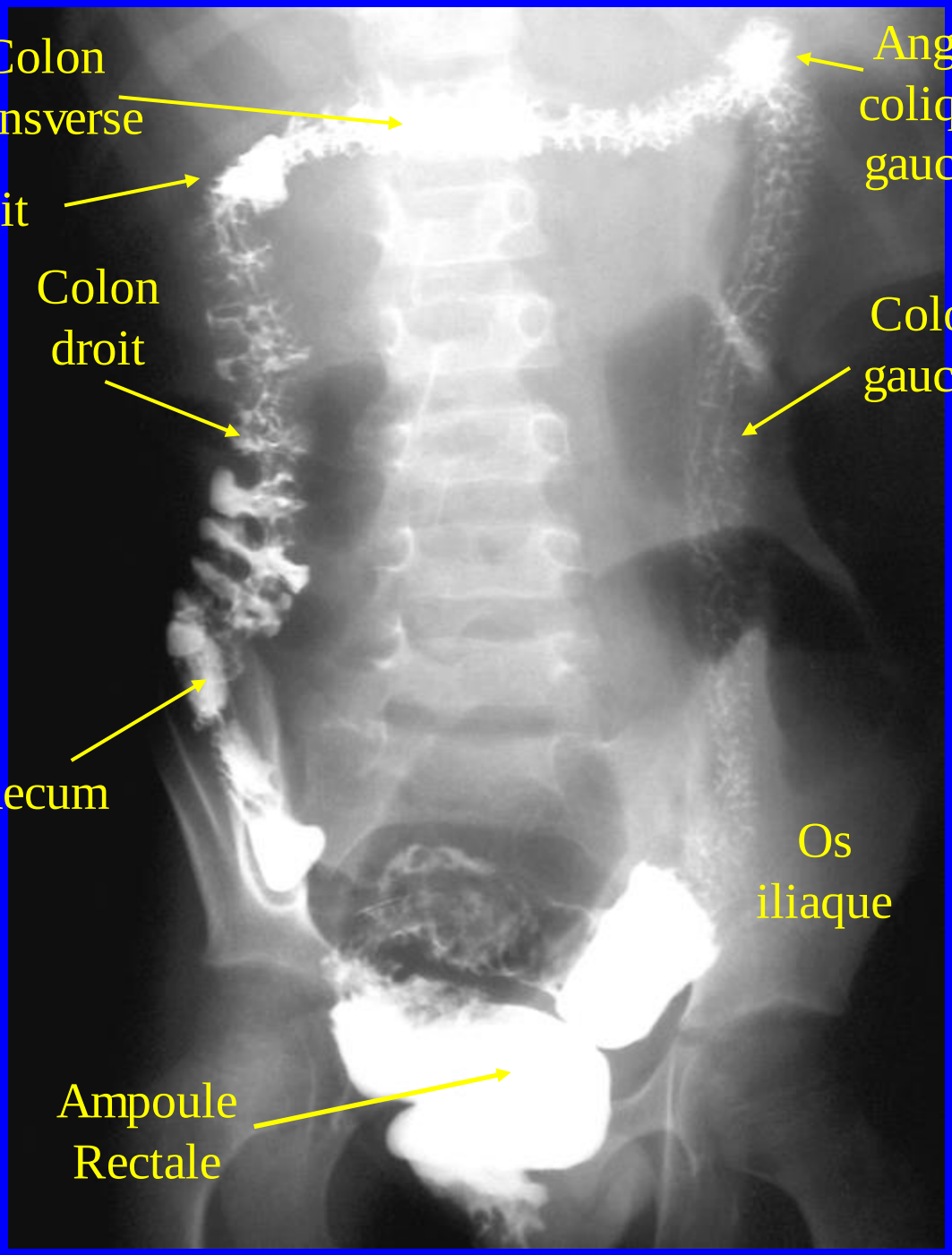

LAVEMENT BARYTE EN DOUBLE CONTRASTE PERMETTANT L'ETUDE DE LA MUQUEUSE

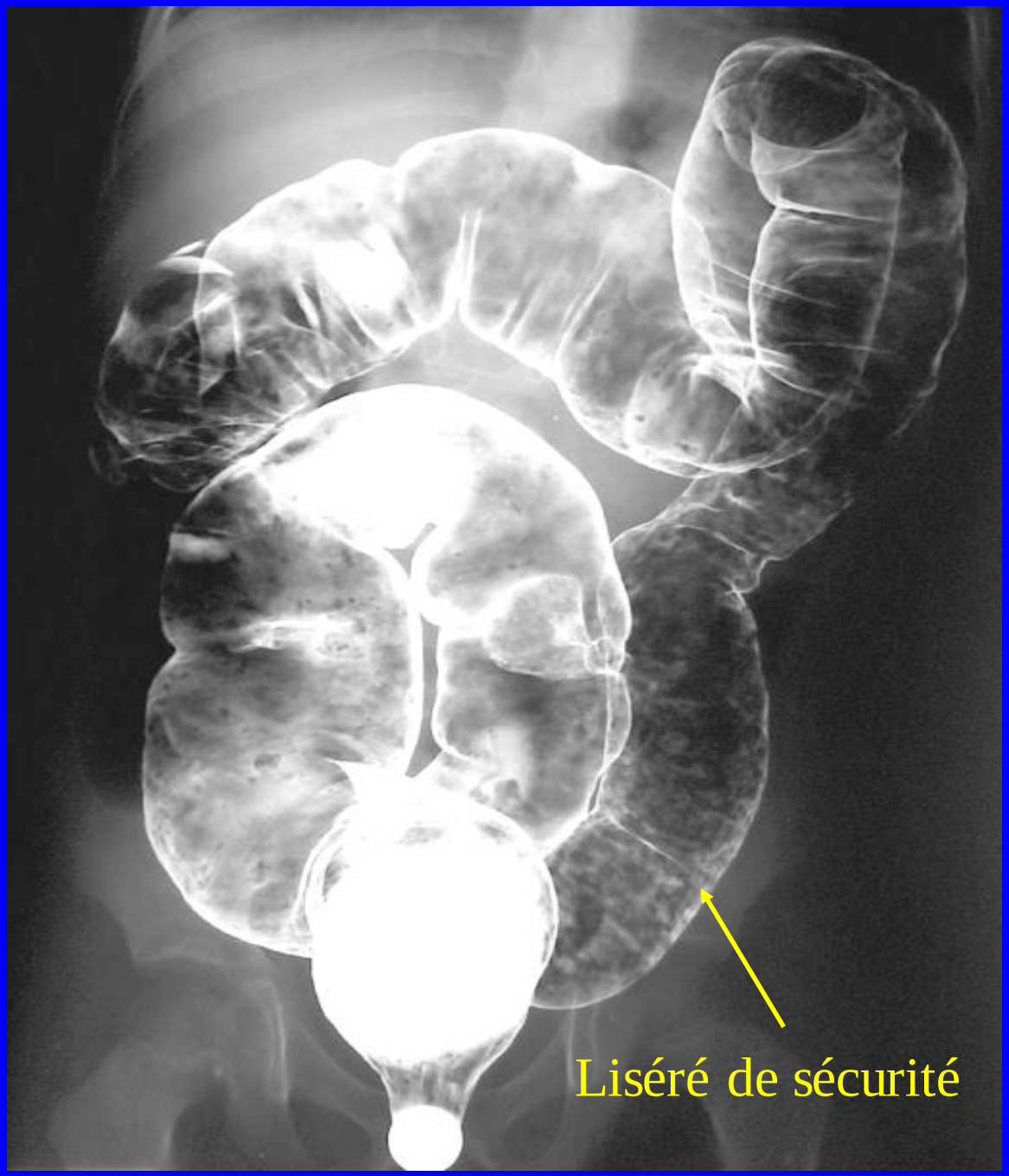

COUPE TRANSVERSALE ECHOGRAPHIQUE AU NIVEAU DE L'EPIGASTRE

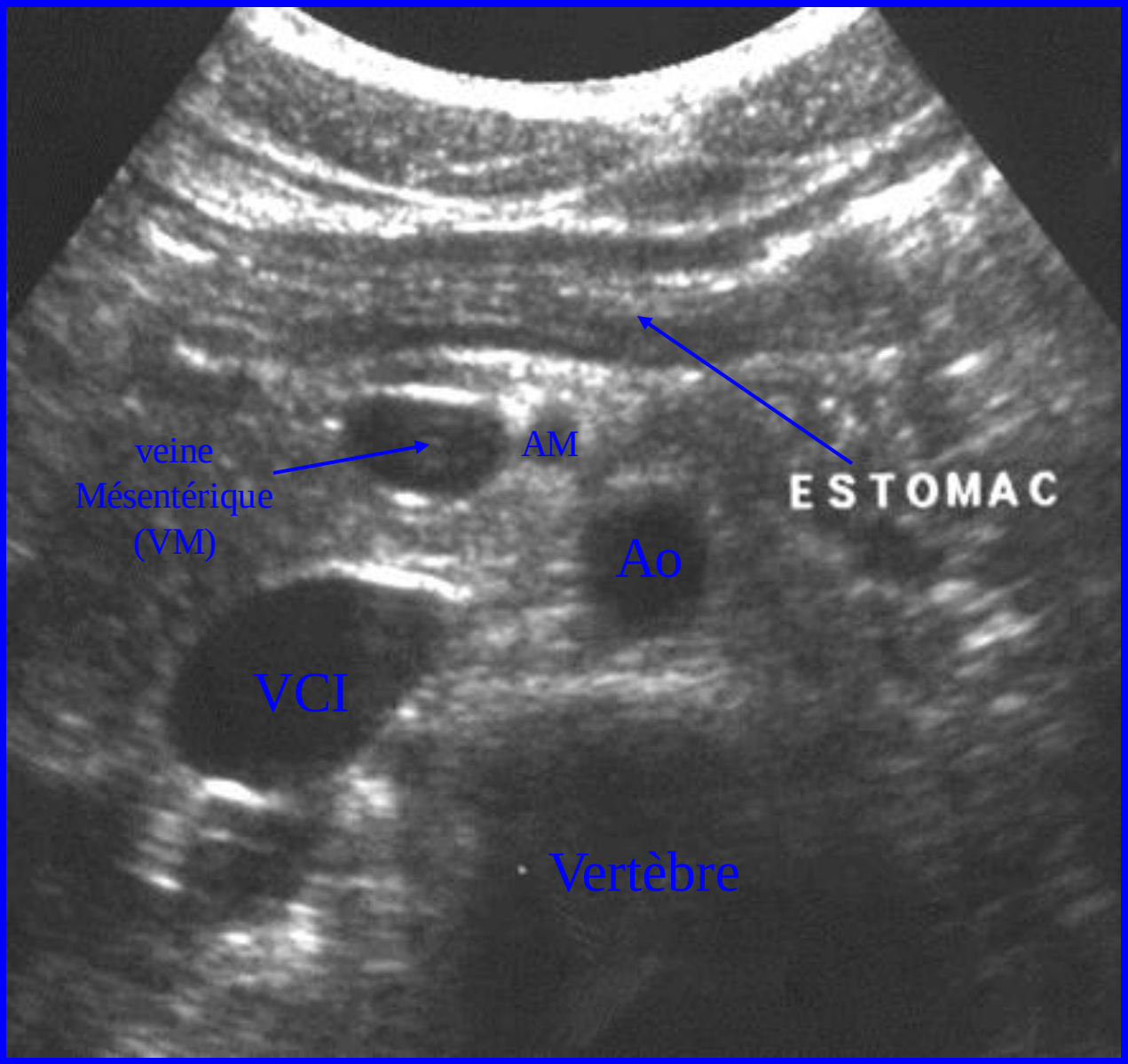

HISTOSONOGRAPHIE DU SIGMOIDE

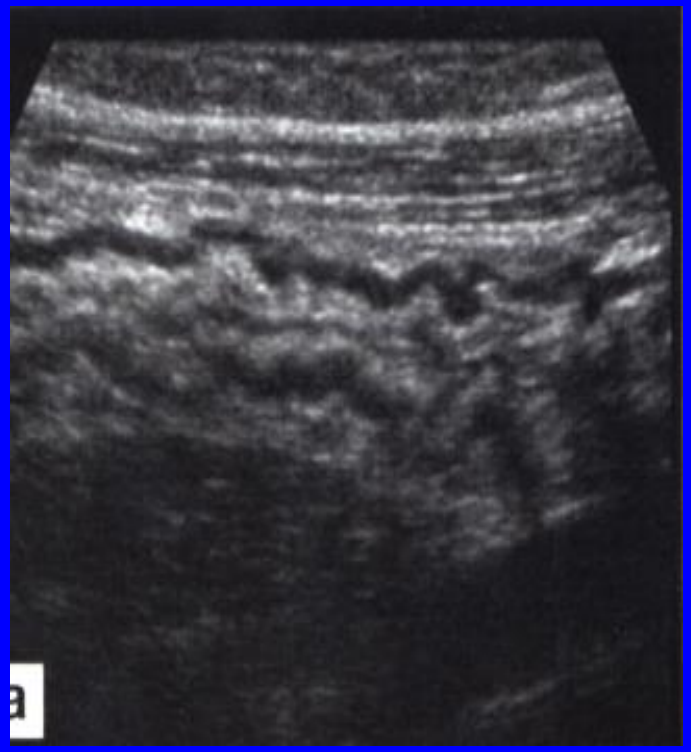

Haustrations et épaisseur de la musculeuse du sigmoïde normal

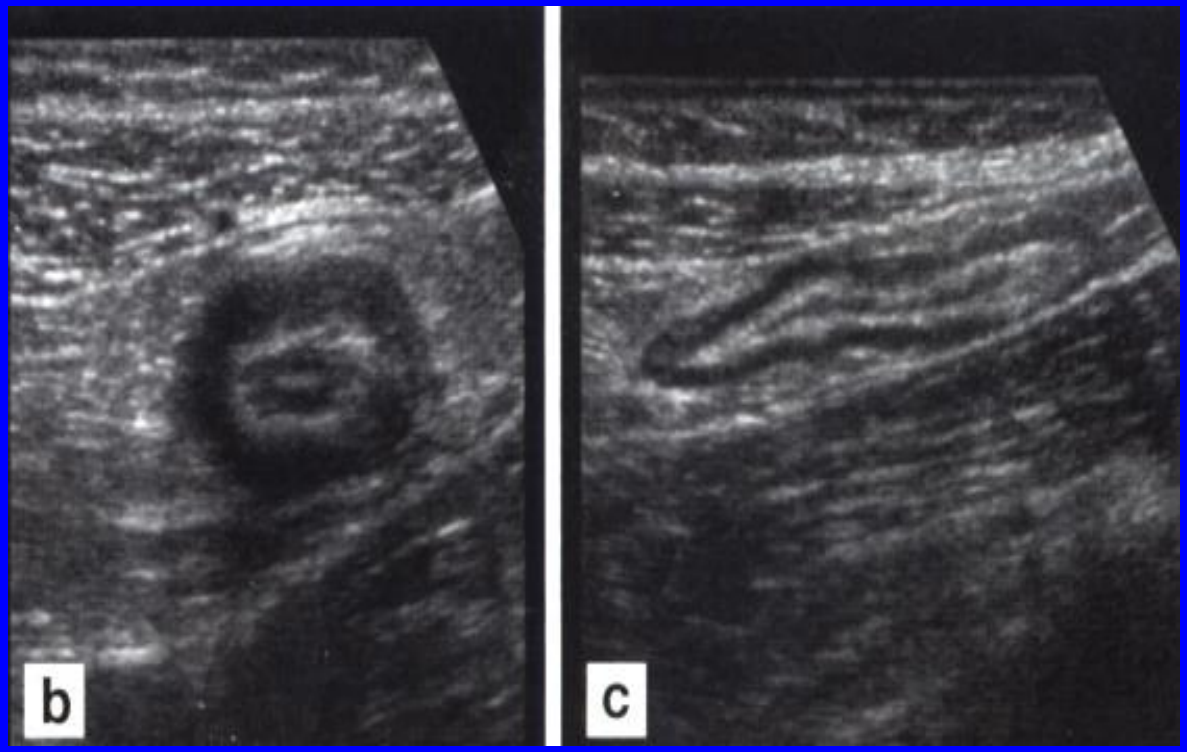

Coupes durant la contraction (b) et le relâchement du sigmoïde (c) montrant la grande variation de l'épaisseur de la couche musculaire

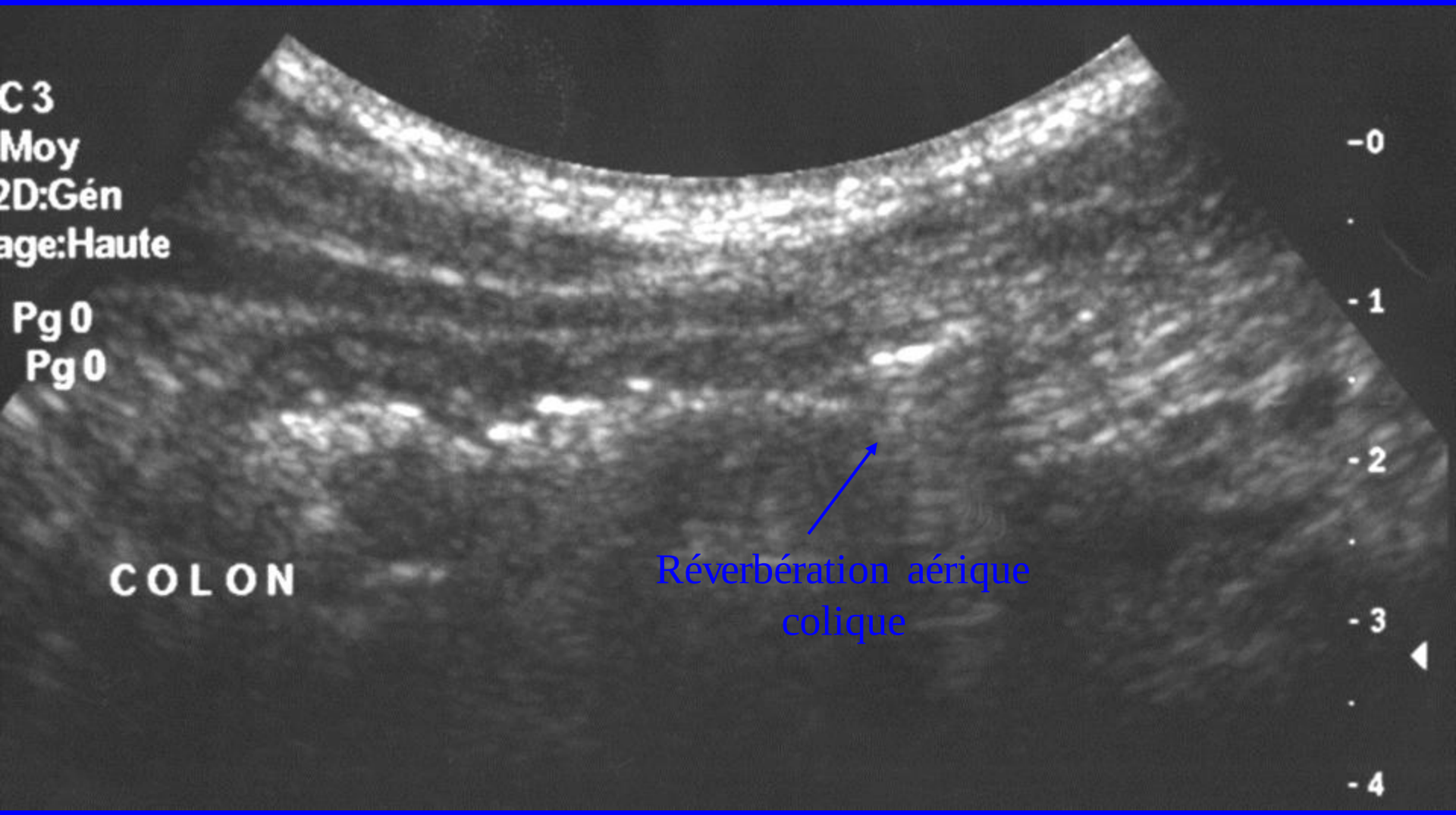
C 3
Moy
2D:Gén
age:Haute
Pg 0
Pg 0
COLON
Réverbération aérique
colique
-0
- 1
- 2
- 3
- 4

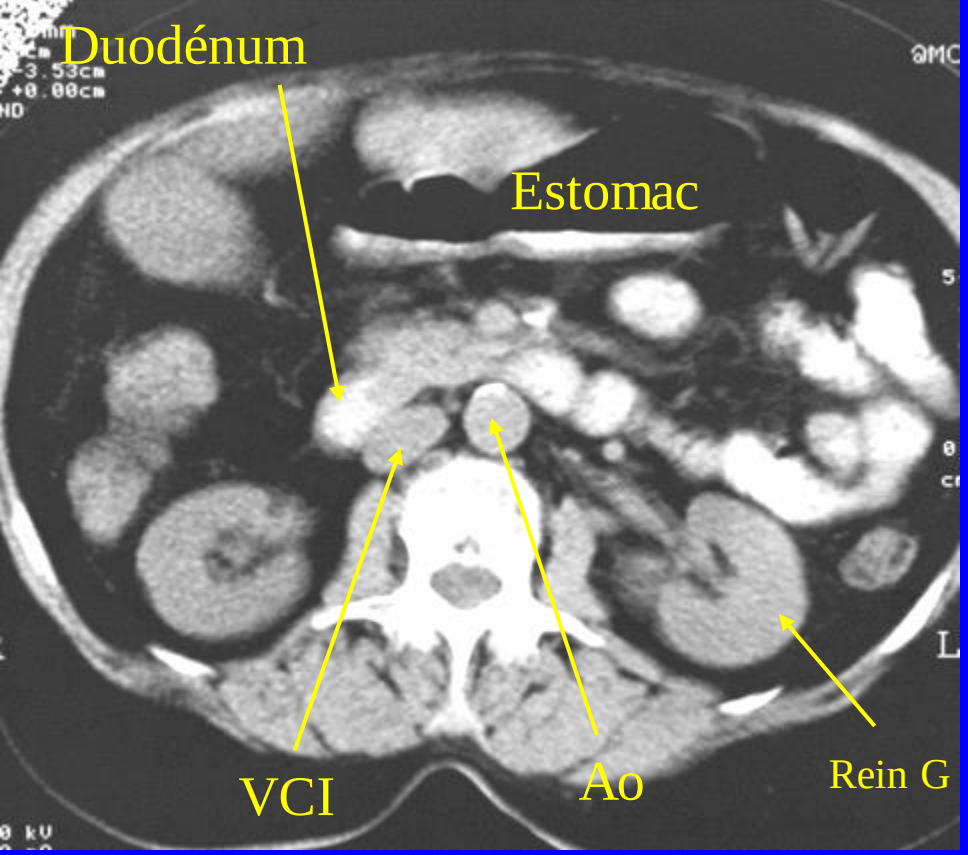

Coupe TDM sans injection de produit de contraste après opacification digestive haute passant par la tête du pancréas et les 2 reins

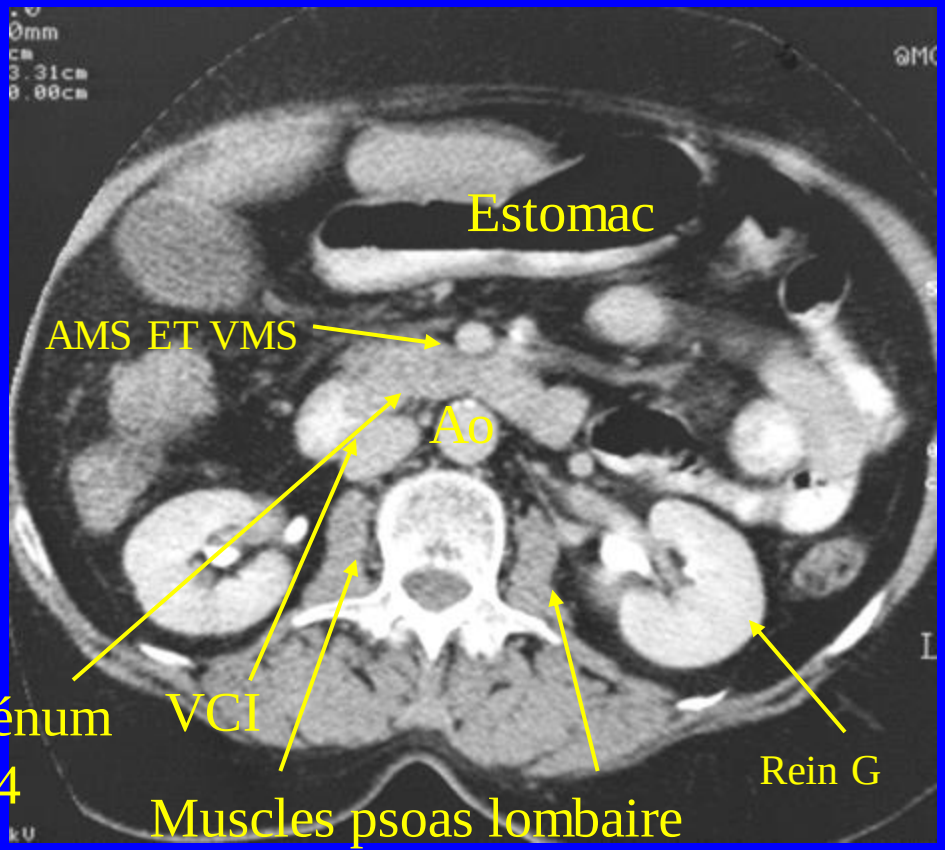

Même niveau de coupe avec injection de produit de contraste

SEMIOLOGIE RADIOLOGIQUE

(appareil digestif)

Menu

Les anomalies topographiques

Cliché de thorax de Face

Cliché de thorax de profil

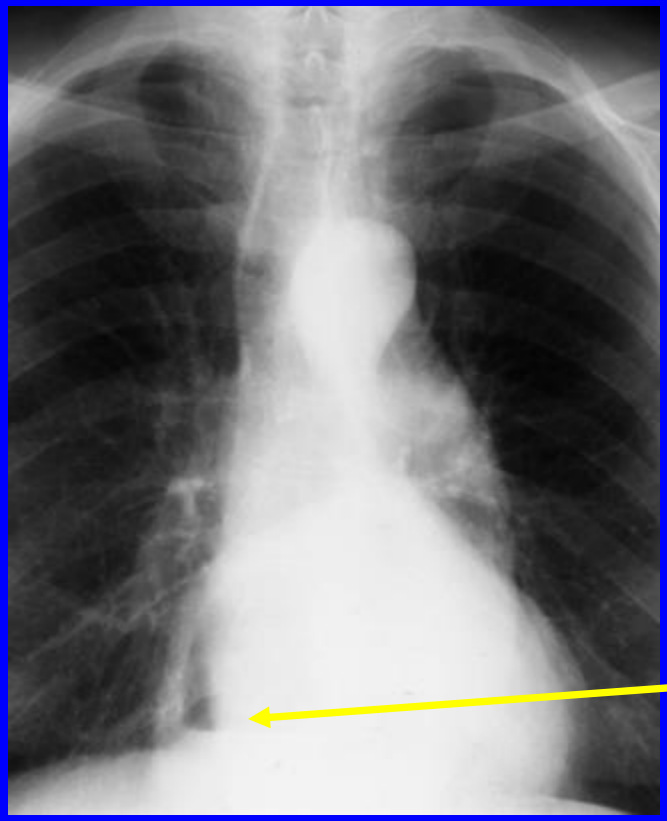

Niveau hydro aérique

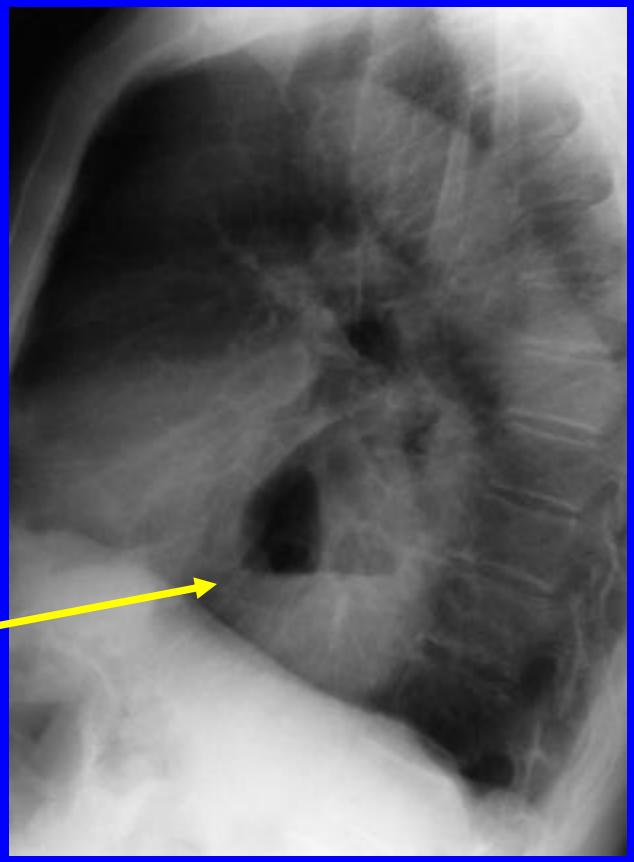

IMAGE CLAIRE PARA-CARDIAQUE avec NIVEAU HYDRO-AERIQUE

Même cas après opacification barytée: TOGD

Cliché de face

Cliché de profil

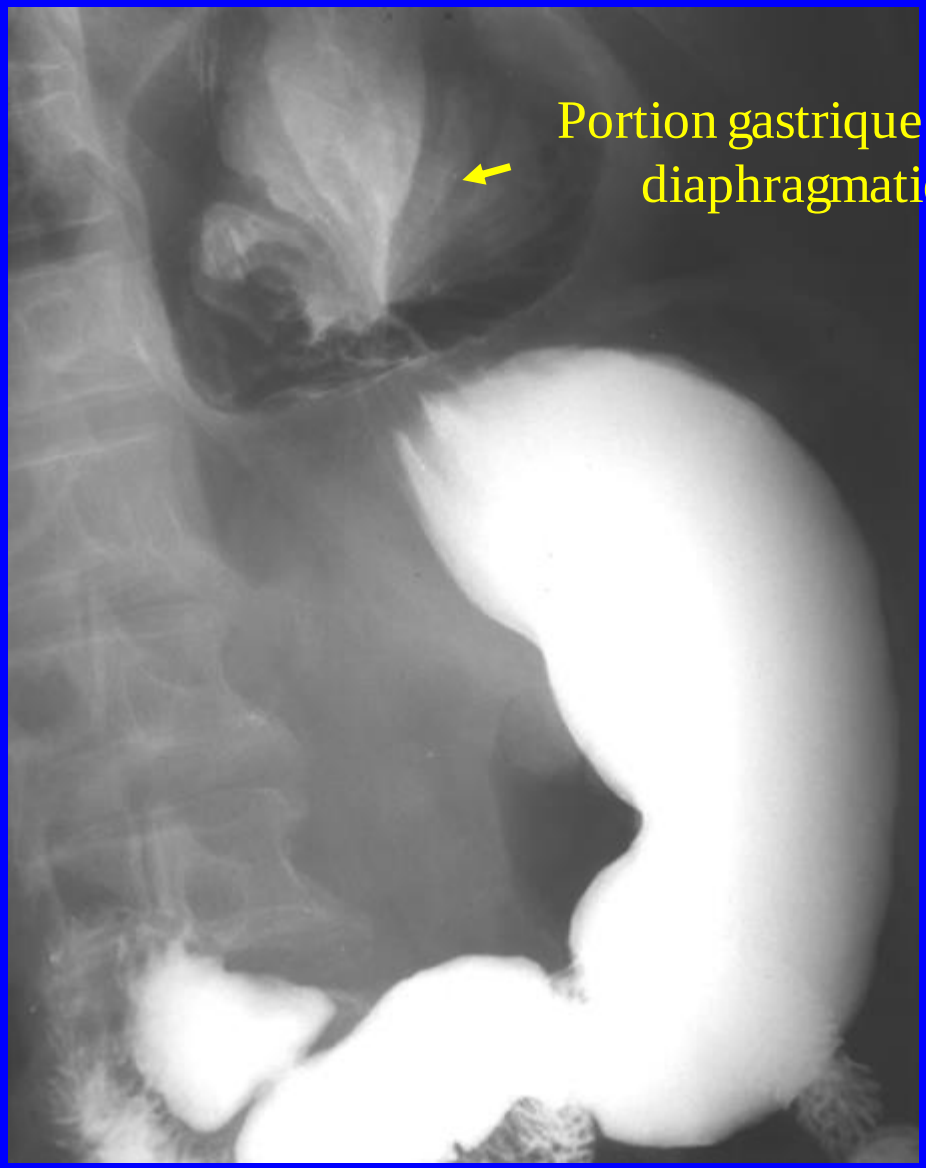

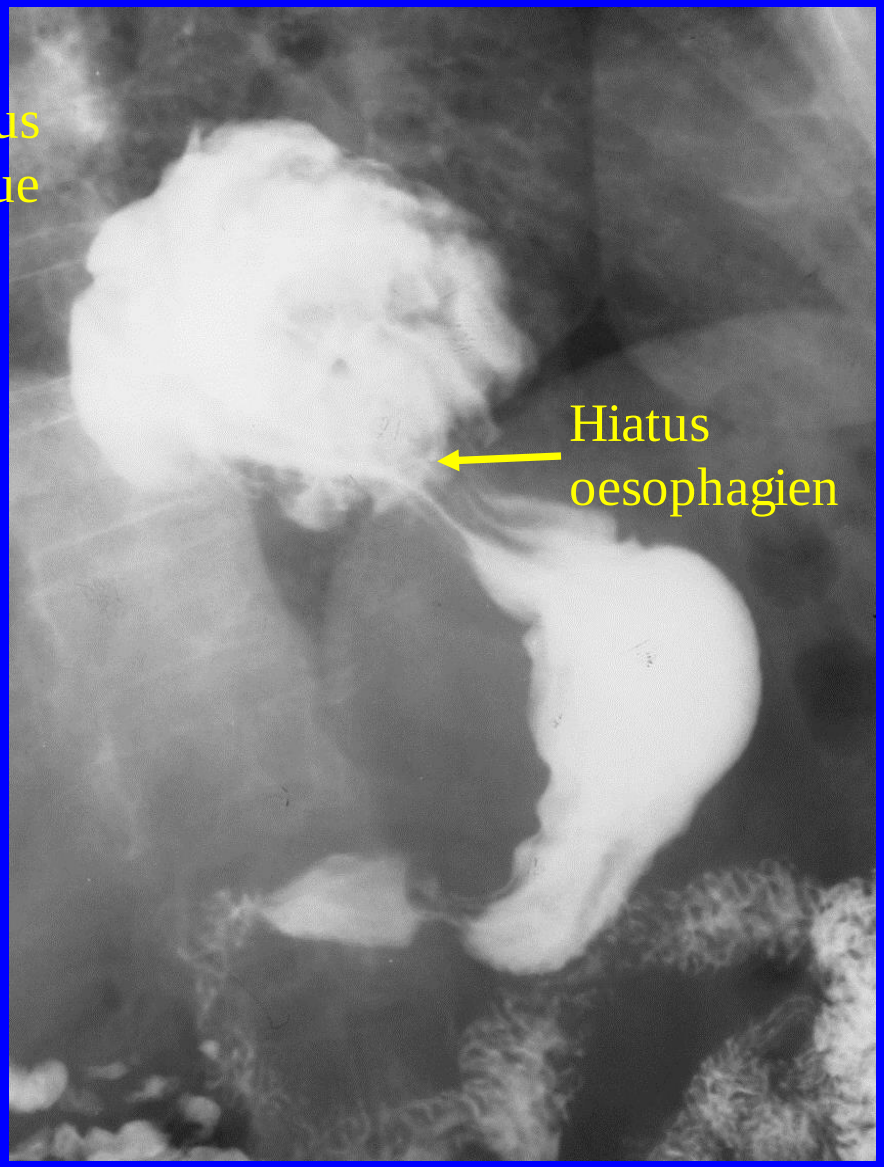

Opacification barytée de l'estomac: TOGD

LAVEMENT BARYTE CAECUM RECURVATUM

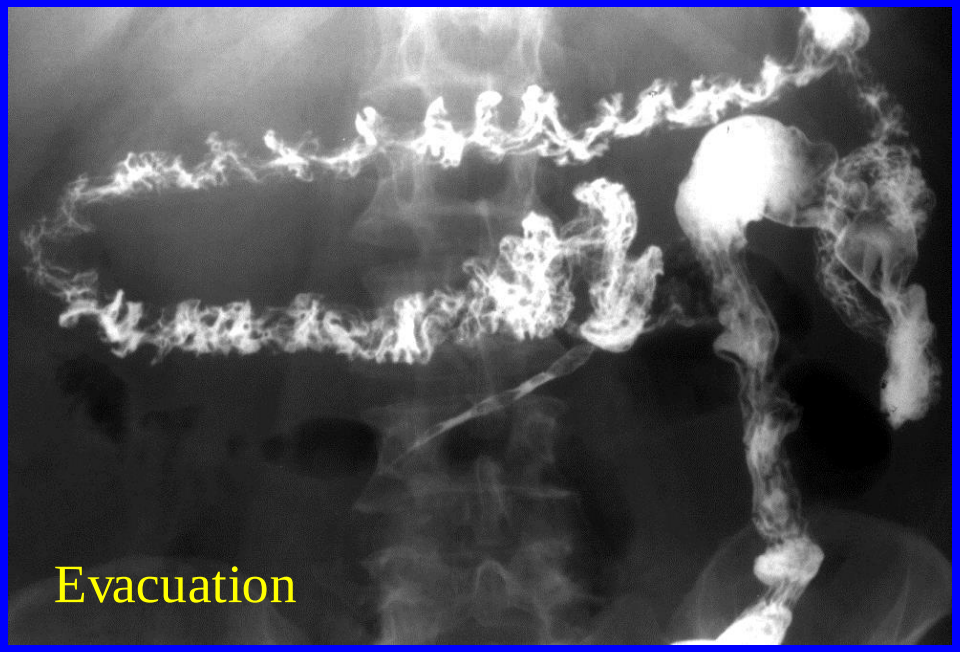

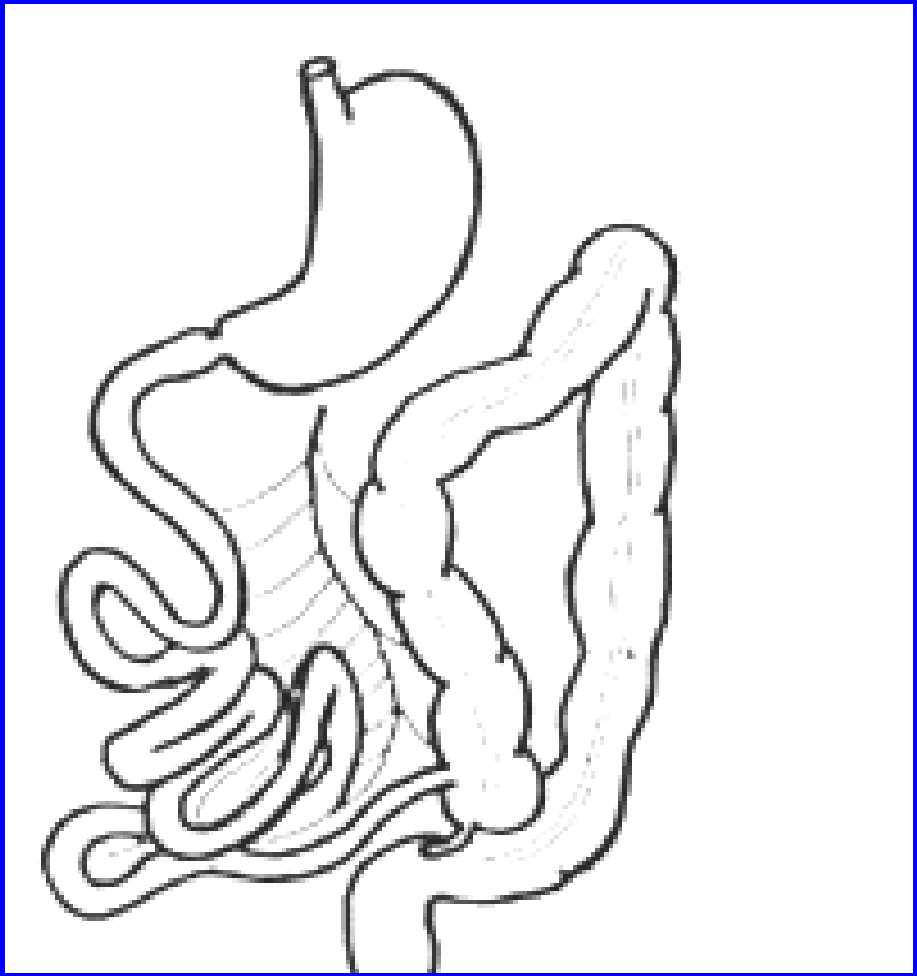

ANOMALIE TOPOGRAPHIQUE DU COLON